

Апсны атцаарадыррақәа ракадемия
Д. И. Гәлиа ихъз зху Апсуатцааратә институт

П. К. Кәытцниа

АУАФЫ ИБИОЛОГИА

(ацәеижъ шеиҕартәу, аус шауа, ишныкәгатәу)

Ауафы ианатомия аҕаразы иҕхыраагзоу арҕага шәкәы

(Афбатәи атыжымта)

АИ
Акәа – 2024 ш.

УДК 573
ББК 28.70(5Абх)
Кә 94

Атцаарадырратә редактор:
Ашәба А. Е.

Арецензентцәә:

Хъециа А. Ць., Цьонуа Б. Г., Гәыргәылиа А. А.

Кә 94 Кәытцниа П. К.
**АУАФЫ ИБИОЛОГИА (ацәеижь шеифартәу,
аус шауа, ишныкәгатәу).**

Акәа: АУН «Акьыпцхь афны», 2024. – 200 д.

Г/р 978-5-111-20-04024

Ашәкәы афы аңсышәала ахархәара рытоуп анатомиатә терминкәа, адунеижәларбжьаратәи анатомиатә терминологиа иафьырцшу ауафы ицәеижьхәтақәа рыхьзқәа аус рыдуланы, асахьақәа рыла ишьақәырзә-зәаны ашәкәы ианцәоуп аңсышәала, урысишәала.

Ашәкәы рыхәоит аңсышәала ауафы ианатомиа цәо ацәоцәа, асту-дентцәа аңсуа бызшәа арәиара знапы алаку ауаа, аетнографцәа, иара убас дарбанзаалакгыы цәа-зжыы аинтерес змоу аңхьаф.

©Апсуатцааратә институт, 2024
© П.К. Кәытцниа, 2024

АЛАГАЛАЖӨА

Ауафы адунеи икәу цсы зхоу зеггы рааста дкәыҕоуп, идырра ҳаракуп, ихәыцра тцаулоуп. Ицәеижь аиҕартәышьеи аусушьеи рыла апстәкәа дыргәакьоуп. Иухәар әуеит ауафы цәеижыла апстәкәа «драшьоуп», дыррылеи хәыцшьәлеи «дынцәоуп» хәа.

Ауафы адгьыл зеггы имехеикит, апсабара амазақәа атдырааны ихы иаирхәоит, амза ишьапы ыкәиргылоит, цъашьахәыс иапимтцаз арбану – ицсабаратәым апстазаара инаркны шыатанкыла апстазаара зеггы ыкәызхуа абцъар акынза. Ауафытәыҕоса иказаратә, итцарадырратә ҳаракыра зыбзоуроу ицәеижь иамоу ичыдоу аиҕекаара бзиа ауп (ихбаҕлаша, инапкәа, ибыз уб.итц.).

Ауафы ахдырра ҳаракы аниоу аахыс уи ихы дазҕлымхауп. Ажәытәза ауафы итцаара хацдырkit ҳазтоу аера калаанза. Уи ус шакәу агәра хдыргоит ажәытә ҕыратә хытцхыртақәа. Ғазну аамтазтәи ауафы итцара иазку амадәаркәа (ауафы ибиология, антропология, анатомия, афизиология, амедицина, аетнография, атоурых, аказара, археология уб.итц.) рышьаатақәа еиларсуп.

Ауафы иеизҳара амҕа зеипшраз ауаатәыҕоса гәыц-гәыцла, расала рцәеижь злеипшым ачыдарақәа ртакы, ртеитпши апсабарей ахынзеидхәалоу тнатцаәуеит ауаҕцара – антропология. Атермин «антропология» аагоуп абырзен бызшәахьтә, иаанаго антропос – ауафы, логос – атцара, хәа ауп.

Ауафы итцаара иазку амадәаркәа зеггы иреихабуп **анатомия**. Уи шыатас ирыман амедицинатә дыррақәа, ауафы апстәкәеи рморфология, афизиологиатә дыррақәа уб.итц. Ауафы иеиҕартәышьәа тцара, уи ахәтақәа рыхьызкәа рышьақәыргылаара атцарауаа аәуижьтеи акыр шәышықәса тәуеит. Тцарак аҳасабала анатомия хархәара иухьан Ажәытә мысра (Древний Египет) х-нызкь шықәса уажә апхьа. Ажәытә бырзентәыла (Древняя Греция) ашьаата акит амедицина. Уака ишьақәгылеит рапхьазатәи анатомиятә хьызкәа.

Урт ркынтәи иахьатәи амедицина иазынхеит ажәакәа рацәаны. Ускантәи ахәшәтәыџцәа кәзацәа дукәа Хиппократ (460-377 х.ш.к.), Аристотель (384-322 ш. х.к.) уб. итц. икартцеит амедицинафы рацхьатәи ашьафәкәа. Анаџстәи амедицина аџиара мџа (анатомиагы назлоу) ауаџытәыџса итцарадырратә еизхаратә мџа иадхәалан. Ажәакала, анатомиятә дыррақәа ауаџы итцара ауасхыр азышьтарцеит.

Ари ашәкәы еиҳаразак изызку ауаџы ицәеижь (иоранизм) аиџартәышьеи уи аусушьеи реилыркаара ауп. Ари аус хада иавагылоуп даеакгы – ацәеижьхәтақәа (органы) рыхьызқәеи атерминқәеи рышьақәыргылар, урт анатомия маџарны атцараан реитахәарафы ахархәара роуртә рырманшәалара. Ас еипш икоу ашәкәы атцара ахәтаны ипхьазан еиҳаракгы атсуа тцарадыррафы ауаџы ибиология, – ицәеижь аиџартәышьа, аусушьа, аизхашьа, ацәеижьхәтақәа атсышәала рыхьзқәа ртәы зхәо усумта еизадак иахьанза иахьатцам азы. Иахьазын хтцараиуртақәа иртоу аџар, урт рыртцаџцәа, ирымам ауаџы ицәеижь уи ахәтақәеи рыхьызқәеи реиџартәышьеи ртәы зхәо ртцага шәкәык.

Аетнографиятә нтцамтақәа рџы амедицинатә терминқәа хархәара роухеит. Ажәарқәа рџы икыпцхьу ацәеижьхәтақәа рыхьызқәагы мацым, аха урт зегь цсакьоуп, инамоатәшәа ирылацәажәоуп, апхьаџ ианитаху импыхьашәартә иеидкылам, ацәеижьхәтақәа рыхьзқәагы атерминқәа раҳасабала аус рыдулам, иеима-рахаратә икатцам (аунификация рызум).

Ашәкәы аџы хархәара рызууп атсуа жәлар рыпстәзаарафы иу-пылауа ауаџы ицәеижь ахәтақәа рыхьызқәеи, урт русура иадхәалоу алексикеи. Зџлымҳара рытоуп ацәеижьхәтақәа тыпс ирзалху арбара (топография органов), ахьзқәа хархәара анроуа рхәара арманшәалара. Арака ианзам ауаџы нарпшыгада илабара иазышьтым-хуа ауаџы ицәеижь асса еиџартәышьа (микроанатомия).

Ашәкәы иагәылоу асахьақәа рхьпцхьазара хымпада имачуп, анатомия атцараан ацәеижьхәтақәа рсахьақәа убозароуп. Уи азы ауаџы ицәеижь ахәтақәа ратлас атсышәала итыжьтәуп, уанза цхыраагзак аҳсаб ала ари ашәкәы хархәара ауеит.

Ауаџы ицәеижьхәтақәа рыхьзқәа атсышәала рышьақәыргылар, аиамоу ауадаџрақәа ируакуп атсуа диалектқәа еицырзеит.

шу ажәа ацшаара, хархәара азура. Автор араҕа хархәара рзиуит асахьаркыратә литератураҕы иаҕа хархәара зоухьоу ажәақәа рвариантқәа. Автор изы иуадаҕын акьыпцхь ианылахьоу, еихаракгы ажәарқәа иргәылалаз ажәақәа мап рыщәкра, мамзаргы рыцсахра, уеизгы ус еипш аитакра зықәшәаз атерминқәагы мачым иаххәап, *подбородок* ашәкәы ианыртцахьан ииашамкәа аҕаптәа хәа, уи ианагауа ацламхәа аҕаҕатәи ацәеизытцәара ауп «**подбородок**» ацсышәала иахьзу ацламкәыгә ауп, ахәламшәы урысшәала иахьзу **глотка** ауп, ашәкәы ианыртцахьеит **гортань** хәа, ажәтә урысшәала – **бедренная кость**, иркьыпцхьеит апылгыды хәа, ашьаргәацәбаҕқәа урысшәала **кости голени** – ацыматцә хәа. Апылгыди апыматцәи кәацжьыхәтақәоуп, урт анатомиятә терминқәа раҕасаб ала хархәара зиашахом. Ус еипш иҕаз аилахәарақәа рыриашарақәагы мап ацәкымызт, иҕоуп ацсшәаҕы ҕбахца хьзы змоу ацәеижьхәтақәа, урт рахьтә автор иалихит изызку аус иахаршалоу ахьз, иаххәап, диафрагма азы ацсуаа ирхәоит акат, апрал, ауардалцәа, ажьытцкьа. Урт рахьтә ажьытцкьа хархәара азуп, егырт варианты ажәар аҕы иарбоуп. Ажәа **клетка** – ацсышәала акьыпцхь ианылахьан ҕ-варианткны – абыцакьа, апыркы хәа. Автор иаҕа иеиҕны ибоит хархәара аҕазар ажәа **ахац**, усҕан **ткань** ацсышәала иахьзахцар аеуит ахацыркыра хәа, избанзар иеипшу ахацқәа ргәыц (азеипш ус иаҕу) ирыхьзуп ахацыркыра – **ткань** хәа. Иаххәап ажьышәатә хацыркыра – **мышечная ткань** абаҕтә хацыркыра – **костная ткань** уб.итц. Егырт ажәақәа – апыркы, абыцакьа ус еипш иҕоу ахархәара рыҕаразы иманшәалам, уҕаҕы изааиуам.

Ахац (**клетка**), терминк аҕасабала абиологиятә царадырраҕы рацәацъара иуцылоит. Ашколтә маҕарқәа (ботаника, зоология, ауаҕы ианатомия, азеипш биология) ианырхьсуа ари ажәа зегь реиҕа иуцыло ажәоуп. Иара ахац ахаҕа цәеижьхәтақ аҕасабала микроскопла иахәапшуеит, аиҕартәышья ртоит. Ацсышәала ихьзыдаз ацәеижьхәтақәа рыхьзқәа ишьақьыргәҕәоу жәларбжьаратәи анатомиятә терминқәа рышьақәгылашьақәа ирҕырцшуп, урт реиҕарак алатын бызшәахьтә иаагоуп.

Ашәкәы иануп ахац (**клетка**) ахаҕа аиҕартәышья, аҕнытцкаршыра уаталақәа (**эндокринные железы**), ашьаҕара (**серология**)

ирызку ахәтақәа. Иркыафны акәзаргы иануп анервқәеи ашьа-
дақәеи рцакырақәагы.

Ашәкәы иану асахьақәа аагоуп еиуеипшым артцага шәкәкәа
рҕынтәи. Зегь реиҳа ахархәара рызун ауафы ианатомиатә атласқәа
(Р.Д. Синельникови В.И. Минченкои Р.П. Самусови рацтамтақәа).

Ашәкәы аус адулараан атерминқәа рышьақәыргыларафы ацхы-
раара ҕартцеит Д.И. Гәлиа ихьз зху Апсуаттцааратә институт аца-
радырратә усзуфцәа Б.Гь Цьонуа, А.Ць. Хьециа, Л.Р. Ҷагба.

Ашәкәы атыжьраз акыпцхь азырхиарафы хатала лцъабаа ра-
цәоуп Ламара Чамагәуапцха.

Инеидкыланы, ашәкәы зцъабаа аду зегьы итабуп хәа расхәоит.

I. АУАҘЫ ДЫШШОУ

Ауаҕы дызустоу, итоурых, дахьынтэаауа, наҕ-наҕ ипеипшу ртэы иркыаҕны ахэара залшом. Уи иркыаҕны акэым инейтцыхзоу аусумтақэа рғғы цқба ирзымызбац зтаароуп. Афилософцаа, адунеи уи иану аҕсабарей рыҕиашыа иахэапшны иеиуеипшым агэаанагарақэа рхэоит ауаҕы аҕсабара дшахылтцыз азы. Уеизгыы ифашьом ауаҕы адунеи аҕы алшара ду итаны дызшаз иара иатцкыс зылшоз даеа мчык шакэу.

Ауаҕы ишыақэҕылара иаалырҕьан иҕалаз усым. Уи аамта еитцыхын акыр миллион шықэсақэа рҕынза. Зегь рацхыза иргыланы ихэатэуп – ауаҕы чыдара хаданы ишиоуз ахэыцра. Ахэыцра илшо даныҕала инаркны ауп иахыатэи ауаҕы итеитцши иҕазшыеи аниоузгыы.

Аамтала иахыатэи ауаҕы аҕсабараҕы ицэыртцра калеижьтеи итцует 50 нызқь шықэса инареиханы, тыпла – Африка амрагылар – аладахьтэи, аҕацэқэа рҕны хэа ицхызоуп. Ускан уаҕа, ауаҕы дзыхшаз хэа иҕаз, ақьырсиантэ нцэахатцара ишахэо еипш – Адами Евей ракэзу, анҕлыз псабаратцтааф ду Чарлз Дарвин ишихэоз еипш – амаамынқэа ракэзу, аҕсуа лакэқэа рҕы зызбахэ хэоу – абнауаа ракэзу азэҕы издыруам. Уеизгыы, атцарауаа ирхэоит х-гэаанагарак: актэи – ауаҕы акосмос ахьтэ мчык даанагеит, нас дыҕеиеит, адгьыл имехеикит, ихымфадгашыа акосмос ахьтэ ахылацшра амоуп, наҕ-наҕтэи ипеипш еилкаам; афбатэи – ауаҕы анцэа игэапхарала дшоуп, анцэа ихата итеитцш итеит, аҕсы ихайтеит, ихымфадгашыа ибоит, ипеипшгыы анцэа инапы иануп; ахцатэи – аизхазыҕьара (эволюция) далтцшэоуп, дызхылтцтэҕьаз ауаҕы иеипшыз амаамынқэа роуп (адунеи уажэы ианызаахьейт), ихы иара дахылацшуеит, ипеипш макьана еилкаам.

Атцарауаа иаха иазхьацшуеит ахцатэи – ауафы амаамын иеи-
цшу апстэкэа дырхылцит хэа шыақэзыргэгэо агэаанагара. Уи
излахэо ала ажэйтэзатэи ауаа иреипшыз амаамынқеи рац-
хьазатэи ауаапсыреи рыцсыбаоқкэа (еихарак ахьбаоқкэа) иахь-
тэи ауаа ртэкэа иреипшуп. Ус еипш икоу ахьбаоқкэа ишеибгоу,
мамзаргыбы рыцэыхақкэа рацэаны адгьыл итдырххьеит Африка,
Еропа, Азия рэацэкэа ркны, иара убас ажэйтэзатэи ауафы ихы-
бао ацэыхақкэак рбахьеит х-Кавказ афнытқкагы.

Ауафы апстэкэа дырфьтцыртэ, дуаофхартэ дкэзтэз амзызкэа
рахь ирыцхьазоит цшыынапха аныкэара данакэытц зых иакэит-
хаз иапхьатэи ишыахэаркэа аусура уадао иахьазкхаз, урткэа
ирыхкьаны иахьнапхаз, убри инадхэаланы ацэажэара дахь-
лагаз, ихбаофлаша аеахьеитанакыз, ахэыцра зцу ахымфоацгашьа
илшо дахьыккалаз.

Ифашьом, ауафы адгьыл дыкэнагала аахыс аамта рацэаза
шцахьоугьы, ауаатэыфса зегьы ишеизааигэоу, ишеицэтэымуаам.

Ауафы рацхьатэи итцэфаншьап ахьаирсыз атыц ашыақэыргы-
ларае атцарауаа ргэаанагарақкэа еикэшэом. Уамак ишыатаркым
афьирпштэкэа рыла атцарауаа ирхэоит дахьышыақэгылаз, дахь-
уаофхаз цьарак, тыпзатцэык акны шахэымыз атэы. Ауафы гэып-
гэыпцла дыфеиет акырцьяра, урт агэыпцкэа лшаралеи хдырра-
леи еикарамызт, теитпшлагьы дара ускан иаха иеицэыхаран.
Хьыцхьазарала ауаа ианырацэаха, апсабара амчкэа гэгэалатэи
рееитакрақкэа ирыхкьаны ауаапсыра аитанеитасрақкэа ирыкэ-
шэеит, уаанза изнымиацыз агэыпцкэеи дарей аилазфара амфа
ианылеит. Убаскан ауп ауаатэыфса кэзшьалагыбы теитпшлагьы
иузейкэымтхо, зегь уааны, рбиологиатэ кэзшьачьыдарақкэа рыла
инеибейцшны ианыккалаз.

Ауафы дануаофа аахыс аамта рацэа шцахьоугьы, аилазфара
гэгэа ауафы итоурыхае ишымфоапысуазгыбы, теитпшла, иахьатэи
ауаапсыра гэып-гэыпцла излеипшымгыбы рацэоуп. Уеизгыбы, ауаа
ртеитпш иамоу ачыдарақкэа реихарак шьтрала иаауеит, изхыл-
тыз рахьынтэ ирхылтыз рахь ииасуеит, еитах ирнубаалоит,
абас абицарақкэа еитныпсахлауа ауафы итеитпш иамоу арасатэ
чыдарақкэа мпсахзаккэа иаауеит.

Уажэы адунеи иануп ф-миллиардк инареиҳаны ауаапсыра. Урт жэытэнатэ аахыс идырѐиаз, еихарҳаз аусқэа ирылтцшэоуп иахьатэи ауаа ркультура, рыхдырра. Хэарас иатахузеи, пасатэи ауаапсыра хрыдукылар иахьатэи ауаапсыра хтеитцши хказшьеи акырза аешапсахызгы џашьом.

Ажэытэан ауаџы апсабара еиҳа дазааигэан, апсабара да-иааиртэ, пырхага гэгэак аитартэ алшара имамызт. Ускан иеиз-хара, иѐиара аамта еиҳа ишьшьылахан, ауаџы ипстазаараѐы апсахра дукэа ласы-лассы ипыломызт, уи зыхкьоз ауаџы апсаба-ра амазақэа ахызымдыруази ихы иахьизамырхэози, мыругала дахьеибытамзи, хыцхьазарала дахьмачзи ракэын.

Ауаџы исоциалтэ казшьақэа – аицыхандеира, аицхыраара, апьшэа аимдара, ахэынтқарра аргылара еизхацыцхьаза ахны-кэгашья маана ѐыцқэа ицшаауеит, апсабара амазақэа акакала иатидыраауеит, ихы иаирхэоит. Атцыхэтэаны цсы зхоу зегь реи-ха идыруа, алшарагы иманы дкалеит. Ауаџы дызну апсабараѐы иахья дацшэымоуп. Иатцкыс зылшо хэа ари Адгьыл аѐы цсыз-хоу акгы ыкам. Ус анакэха иаххэар алшоит абас: ауаџы иѐеипш иара инапы иануп, – хэа.

Ауаџы дхэыцуеит. Ахэыцра ауаа зегь ишыркэазшьоугы, уи атаулар, хырхартақэас иамоу хаз-хазуп дара зегы рзын, дар-бан уаџызаалакгы имоуп ихала ирѐио иара ида ѐазэ инмыруа ахэыцра цаулақэа. Ауаа хатала рхэыцра амехак зыбзоуроу изла-гылоу ауаа ирымырдауа апышэа аказшьақэа роуп. Дасу дызли-ааз ауаа рбызшэа ибызшэахоит, ркультура илаѐеуеит, иказшьа-хоит, нас даншэлак уи аказшьа ма еихеиҳауеит, мамзаргы иеи-цеикуеит. Дасу ихэыцратэ лшарақэа ачыдарақэа шрымоугы, ауаа зегы иецырзеипшу, шьтрала – дацла ицахны ихау, махэта рацэала еиларсу ахэыцратэ зеипш кэазшьа рымоуп.

Ауаа хэыцшьала еизааигэоу шырацэоу еипш, теитцшлагы гэыц-гэыпла еидукулар алшоит. Ауаџы ихы идыруа даныка-ла инаркны ихы дацтаауан сзеипшроузеи, иссахьоузеи, сызлоу среипшума хэа. Цабыргынгы ауаџы дызлоу ауаа теитцшла, мамзаргы кэазшьала, дреиуамзар иара изын уи шыақэкьаганы изыкалар алшоит...

Нас дзеипшроузеи теитцшла иахьатэи ауафь?! – Ауаа зегь шоуп, цсызхоу реиҳарак реипш, аҳәса, ахацәа хәа фыцъара ишаны. Ацстазаарафь арт афганк хаз-хазны иҕам, иааизмырбыша еиҕагылара рымазам. Ахацәа «ирыгу» аҳәса «Ихадьртәаауеит», аҳәса «Ирыгу» ахацәа «ихадьртәаауеит», ишеицу атагылазаашьяқәа зегьы ирнаалартә ишоуп. Ахатца мчыла деиҳауп, аха инарха еитцоуп, апхәыс мчла деитцоуп, аха ллазара еиҳауп. Ахатца иҕазшьа иаҳа ихжәоуп, ицәеижьгьы цъацъоуп, ихышәпаауп, апхәыс лҕазшьа иаҳа итатоуп, лцәа-лжьгьы цшқоуп, итцагоуп. Ахатца ажәла (ағьяжәла) рацәаны иҕбоит, апхәыс лцәа-лжьы ахшара далашәартә, нас дахылтыртә ишоуп. Убастцәкьоуп ахатцеи апхәыси рсоциалтә цстазаарафьгьы рускәа шхеибартәаауа, иштибаго.

Ажәытә шәкәфьырақәа (иаххәап Абиблиа, Аҕәырҕан, ахахәфьырақәа уб.итц.) рфьы цьаргьы иарбам «ауаа зегь зхылтыз» ахатцеи апхәыси иртеитцшыз атәы. Уеизгьы атоурыхтә нтцамтақәеи ацсыбафқәеи рыла ишьяқәыргылоуп – рацхьатэи ауаа – (акроманионцәа хәа изышьтоу) аурыла (гыларыла) уажәтәиқәа раастаа кырза ишеитцаз. Хцәка нызқь шықәса уажә апхьагьы ахацәа цсызак аҕара (15-17 сантиметра) рура еитцан. Ажәытәан ауаа рцәеижь иаҳа ижәпаны ахәы ақәын, рыцламхәеи рхапыцқәеи иаҳа идукәан, иҕәгәан, рацәак ныртцуамызт. «Ажәытәуааи» «аҕәтәуааи», ртеитцшқәа реиҕырцшра иахнарбоит иара убас ацәеижьхәтақәа акырза рыҕешейтаркыз.

Иаагап, ахьбаф аиҕартәышьа. Ажәытәзатэи ауафьы ихьбаф ахәхәара еиҳан уажәтәи ауафьы ихьбаф ааста. Усҕан ахбафлаша атра еиҳа ихәычын ахацламхәа ааста, ахафьы абафқәа хышәпаан, иаҳа идуун. Уажәтәи ауаапсыра рхьбафқәа иаҳа икәымпылуп, ахбафлаша атра дууп, ахацламхәа кьафуп, ахафьыбафқәа ццагоуп, иссоуп. Аитакрақәа гәгәала изықәшәаз ацәеижьхәтақәа иреиуоуп: анапы, ашьапы, ахапыцқәа, ахафьы (аиҕекаашья), аблақәа, алымхақәа, архәарах ахәтақәа, ацәа ажәпара, ацәа иақәу ахәы убас итцегьы.

Иахьа адунеи иқәу ахацәа роура бжьаратәла иназоит 165 см., аҳәса 154 см. Иреитцазоу аура змоу ажәларқәа (апиҕмеиқәа),

нхоит Африка агѣтаны Андамантѣи адгьылбжъахақѣа рѣы, Филлипинқѣа рѣы, нас Гвинеиа Ѣыц. иара убра Африка агѣтаны, зегь реиха ауаа къаѣқѣа хѣа ипхъазоу Бамбути апигмеиқѣа зоура бжъаратѣла 144 см. ыќоу рааигѣара инхоит адунеиаѣы зегь реиха аура змоу ауаа ргѣыц – Судантѣи ануерцѣа – 185 см. зоура бжъаратѣла иназо. Ауафы иѣеитцш ачыдарақѣа ируакуп икапан (ихъантара). Уи бжъаратѣла ахацѣа рѣы иартѣоит 64 кг., ахѣса рѣы 58 кг. раќара. Зықѣара назоу ауафы икапан 45 кг. еитцазар, мамзаргьы 95 кг. иеихазар, иалшоит чымазарак ицѣа иалазар. Ажьы мцхѣы зқѣу ауаа рацѣоуп ахѣынтқарра беиақѣа рѣы. Ажьы маццѣаны изқѣу ауаапсыра нхоит ахѣынтқарра ғарқѣа рѣы. Ауафы даниуа ицѣеижь «иазцќаны» иалоуп иоура заќарахар алшо апрограмма (дызхылтцыз рахьтѣ шьтрала иоуа). Ацѣеижь акапан (ахъантара) усќак шьтрала еибаркым, шамаха уи зыдхѣалоу ахныќѣагашьеи агѣызѣыдареи роуп. Ауафы ицѣеижь иалоу агармонқѣа мыцхѣахар мамзаргьы имаццѣахар, иѣеитцш иаацѣоушьаратѣ аѣеитанакуеит. Убас, ахбаѣлаша атќаќа иадхѣалоу, расацќ иаќароу агипофиз иалтцуа агармон анмаццѣахалак ауафы мыцхѣы дыцсылахоит, ажьы рацѣа икуеит, иалшоит иеизышьтымхуа аќынза ажьы иќѣлар. Уи агармон мыцхѣѣахар ацѣеижь тьыкѣкѣоит, ахаидеи хеуеит, иагхо ишнеиуа атцыхѣтѣаны иагьтахоит. Иара убри расацќ иаќароу агипофиз ацхьатѣи ахѣта иалтцуеит аура агармонгьы. Уи агармон амацхара аура аркъаѣеуеит, амцхѣара иахьќаны ауафы иоура духоит.

Ауафьтѣыѣса имч, илшара заќароу шамаха иѣеитцши ишѣагааи ирыдхѣалоуп. мчхаралагьы ѣеитцшлагьы ауаа зегь шоуп гѣыц-гѣыцла, урт еизааигѣоуп шьтрала, мамзаргьы тыцќ аѣы иеицануп, рыхандеишьа, рыхныќѣагашья еиднакълоит. Агаѣауаа, ашьхаруаа, аѣадауаа, аладауаа, ашоура гѣгѣаѣы, ахьтацѣгѣаѣы инхо ауаа рцѣеижь ачыдарақѣа шхаз-хазу еипш рымчхарақѣагьы еипшым. Кѣтагьќ иалтцны иеициз раќѣзаргьы, ѣыцья зынза иеипшу ауаа адунеиаѣы иќазам. Уи апсабара цќаран иамоуп. Ега убас иќазаргьы ауаа зегьы рзын апшаара аеуеит дара зегьы злеипшу ачыдарақѣа.

Ауафы ицәеижь анормаҕы ианыкоу чыдарақәас иамоу

Ауаа зегы рзы бжъаратәла нормас ипхъазатәу ацәеижь азеи-цштә қазшъарбагақәа шықәыргылоуп.

Ауафы дарбанзаалак дануп ихатәы еизҳарамға (онтогенез). Уи ахы акуеит иан лцәа даналашәа инаркны, иеизҳара аамта аихшашья иамоуп ахатәы чыдарақәа.

Зықәра назоу ауафы (30 шықәса зхытцуа) илымха иаҳауа абжыы цәқәырпақәа роура назоит 16-20 нызкь Герц ркынза. Уи атцкыыс икьяеу ацәқәырпақәа ауафы илымха иаҳазом, урт иреихау ацәқәырпақәа илымха итафыр иалшоит илымха ағәағәа цыржәар, ддырдагәар.

Ауафы, иблақәа 10 сантиметрак рнаоҕс ауп еилыкка иахъырбо. Аиашазы уи атцкыыс иааигәоу абара даргәақратәгы дыкам.

Имариоу аус данаеу, уахыки енаки рыла иифо ачыс иалазароуп 80-100 г. рақара ацил, 25-50 мг. рақара аскорбинтә цәытцәыра, 50 мг. рақара аникотинтә цәытцәыра, миллиграмк В₁ захъзу авитамини акаротини.

Уахыки енаки рыла иеытцәеы ауаталақәа ирыщрытцуа аеытцазы литрабжак иеитцамзароуп, иеихамзароуп ф-литрак, аеытцазы атцәытцәыра 5,6 – 7,6 рН иеихамкәа, аеытцаз иалоу азы ахыпхъазара 99,14-99,42% артәозароуп.

Ацаеы афатә зырсо ацарзы 2-3 литра рақара аца италозароуп (уахыки енаки рыла), уи атцәытцәыра 1,8-1,9 рН иақараны, азы алазароуп 99,4% рақара.

Азтра италозароуп уахыки енаки рыла 500-1200 мл. (литрабжак – литрак) ркынза аз.

Ауафы тынч даныкоу ипсыц минутк ала илеига-еигоит 16-20-нтә рақара. Аус гәгәаны ианиуа ари ахыпхъазара фынтәхынтә ишьтытцуеит. Ауафы ирпқәкәа зынзак иртазоит хәбақа литра аҳауа. Знык ихәлаигалоит литраки бжаки инадыркны хқака литра ркынза аҳауа.

Ауафы ихъантара ақынтә 6-7 процент илоу ашья акапан иартәоит. Бжъаратәла ауафы ицәеижь зынза иалоуп хәбақа литра ашья. Ашья ажәпара (плотность) иартәозароуп 1,050-1.060 г. сантиметр цшьыркца ақны. Ашья ахызра назоит 55-60% ркын-

за, аитцатәара (плазма) – 40-45% ркынза. Ашыа иалоу аеритроциткәа (ахац кацшыкәа) рхыпхьазара ахацәа рҕы иназоит 4500000-5000000 цыра миллиметра пшыркцак афныткәа. Ашыа иалоу атромбоциткәа рхыпхьазара назоит 300000 цыра, миллиметра пшыркцак афныткәа. Ахацәа ршыа нормала иалазароуп агемоглабин – 77-81 миллимоль литрак аҕы (мамзаргы 70-75 Сали иаккәа). Згәы бзиоу ауафы ишыа иалоу аеритроциткәа реитцатәара аамта нормас иазгәатоуп – ахацәа ршыа – 1-10 мм. саатк ала, ахәса ршыа – 2-15 мм. саатк ала. (Зцәа зтәым ахәса рзын нормас ипхьазоуп 45 мм. саатк ала). Ашыа иалоу алеикоциткәа рхыпхьазара (ауафы игәы аныбзиоу) 4000-9000 цыра миллиметра пшыркцак аҕы иеихамзароуп.

Ауафы тынч даныкоу минутк ала 60-80-нтә ракара игәы еисеит, агәеисра аццакра иацлоит аус хьанта данаҕу. Агәы тынч аус анауа зныктәи аисрала 65-70 мл. ашыа аршәуеит, минутк ала иашьтуеит 4,5-5 литра ашыа. Агәы гәгәала аус анауа, минутк ала иаршәуа ашыа 30 литра ркынза иназоит.

Адапшь қәыгәгәара (артериальное давление) 16 инадыркны 45 шыкәса ркынза зхытцау ауаа рзы нормас ипхьазоуп хыхьтәи иреихау – 110-126 мм, тцакатәи – 60-85 мм. Ауафы ицәеижь иалоу ашыа зегы зныктәи аикәшара иадхалоит 2023 секунд аркара.

Уахыки енаки рыла згәы зыдоу ауафы ицрытцау ачхәра 1-1,5 литра еихамзар ахәтоуп. Уи ажәпара иартәозароуп 1010-1020 миллиграмм сантиметра пшыркцак акны. Ачхәра иалоу ачхәрацыка ахыпхьазара 1,5-2,0% артәозар, анормаҕы икоуп хәа ипхьазоуп.

Згәы зыдоу ауафы ицәеижь акапан аихарак зыртәо ажышәақәеи архәарахи ацәеи роуп. Ацшқа ицәеижь акапан аихарак зыртәауа уи ирхәарахи ицәеи роуп.

	Аңшқа	Зықара назоу	
		ахацәа	ахәса
Абафкәа рыкапан	14	18	16
Ажышәақәа рыкапан	22	42	36
Архәарахи ацәеи рыкапан	44	28	30
Ашша иқәу акапан	20	12	18
	100%	100%	100%

II. АБАФЦАРА

Абафқәа ирызку атцара (остеология)

Абафқәа (кости) ацәеижь азын ларгылара, тыргәара руеит. Урт ажышәақәа рымчала ацәеижьи ацәеижьхәтақәеи дырны-кәоит, рыфнытқка иртоу ацәеижьхәтақәа рыхьчоит.

Абаф адәахьлала иахкьоуп **абафцәа** (надкостница). Абафцәа иаларсуп анервқәа, ашьадақәа ухәа абаф ацсы златоу амахәтақәа рацәаны. Абаф акәартәрахьтәи аган афы абафцәа ахкьазам, уака икоу **акәартәра ахафәра** (суставная поверхность) иахьзуп **акәартәратә хәдырра** (суставной хрящ).

Абафқәа еидкыланы урыхәапшыр иубоит формала ишеипшым. икоуп **абаф ауқәа** (длинные кости), **абаф кьацсқәа** (плоские кости). Абаф ау иамоуп **ахәамц** (тело), **антцәамтақәа** (концы). Ауафы ихәамц иазааигәоу абаф антцәамта иахьзуп – **ахахьтәи антцәамта** (проксимальный конец), ихәамц иацәыхароу абаф антцәамта иахьзуп **атцыхәахьтәи антцәамта** (дистальный конец). Акәартәрақәа ирымадоу абафқәа рхахьтәи рцыхәахьтәи антцәамтақәа афбагы ирымоуп ирзеипшу даеа хьзык – аепифизқәа (эпифиз). Урт рыбжьара – **адиафиз (диафиз)**. Аепифизи адиафизи рыбжьара ибжьоуп – абаф иахьазхауа ахәта – **аметафиз** (метафиз) хәа изышьтоу. Абаф агәта еифыхзар, иубоит уи афнытқкатәи аифартәышьа. Абафцәа атцака икоуп **абаф акьакьаратә матәашьар** (компактное вещество). Абаф атцауларәфы иубоит иаха ихәареу ахәта – **ашәымгьартә матәашьар** (губчатое вещество). Абаф хәхәа афнытқка иамоуп **абафлашатра** (костная мозговая полость). Ашәымгьартә матәашьари абафлашатреи рфәпарақәа рфы итоуп **абафлаша, ашьахәа** (костный мозг).

Ацәеижь иалоу абафқәа зегъы еибытаны ирыхъзуп **абафркыра** (скелет).

Абафркыра атцараан абафқәа ршоит пшь-гәыпкны: **ахәамц абафқәа** (кости туловища) – аҕәырҕәылқәа, агәчамаҕьацс, агәышпыбаф, аватцарақәа; **ахы абафқәа** (кости головы) – ахшыбаф, ахаҕыбафқәа; **ыхытәи ахәар абафқәа** (кости верхней конечности) алтәжәфа, ажәфашәаҕьа, ажәфабаф, апыжәфабафқәа, анапы абафқәа; **цаҕатәи ахәар абафқәа** (кости нижней конечности) – агәчамабафқәа, ажәтә, ашьаргәыцәбафқәа, ашьапы абафқәа.

Ахәамц абафқәа (кости туловища)

Ахәамц абафқәа хәа ипхъазоуп: **аҕәырҕәылқәа** (позвонки) **аватцарақәа** (рёбра), **агәышпыбаф** (грудина).

Аҕәырҕәылқәа (позвонки)

Аҕәырҕәылқәа рхыпхъазара назоит 33-34 цыра рқынза. Урт аки-аки неитцагылауа ауафы ихыбаф атцаҕа инаркны ипыхә антцәамтаҕынза иназоит. Рызегъ ишынеимоу иахъзуп **абгашшара** (позвоночный столб). Абгашшара иамоуп аҕәшақәа хәба:

1. **Ахәда ахәта** (шейная часть);
2. **Агәбыца ахәта** (грудная часть);
3. **Амаҕфахәара ахәта** (поясничная часть);
4. **Агәчамаҕьацс ахәта** (крестцовая часть);
5. **Апыхә ахәта** (копчиковая часть).

Ауафы имоуп ахәда аҕәырҕәылқәа 7, актәи (ыхызатәи) егырт рааста иҕьаҕьоуп, уи иамоуп ахатәы хъзгы – **атлант** (атлант), – хәа. Ахәда афбатәи аҕәырҕәыл иахъзуп **алыракәырҕәыл** (осевой позвонок). Уи иаазыхәхоуп, иамоу агәыцә иахаҕьежь-уеит актәи аҕәырҕәыл – атлант, урт аҕәырҕәылқәа афбагы ауафы ихы анахь арахь артцәира дырмариоит.

Ахәда абжьбатәи аҕәырҕәылгы иамоуп ахатәы хъзы – аибара **аҕәырҕәыл (иалыхәхәо аҕәырҕәыл)** (выступающий позвонок), – хәа. Апсуаа ирхәоит ауаа еибацәа рҕы (еихарак апхәыс еиба лҕы) уи еиха илгәыгәуп хәа... Агәбыца ахәтаҕы иҕоуп

12 цыра акэыркэылкэа, урт **абга ашшара акэыркэыл** (осевой позвонок) – хэа хьзыс ирымоуп. Амакэахэара кэыркэылкэа хэцырак ыкоуп, егырт рааста иеихатэииртэ еибытоуп. Агэчамакэацс акэыркэылкэа – уртгы хэ-цырак – зыкэра назоу ауафы ифы изымтысуа еимагэоит. Нас ишнеиуа ибафохит зынза. Апыхэ акэыркэылкэа иалшоит иказарц 4 мамзаргы 5, уртгы ақэра змоу ауафы ифы изымытсуа еимагэоуп.

Ауафы ибгашшара цшь-тахэаларак амоуп. **Атахэаларақэа** (искривления) **оба**, – ахэдафеи амакэахэарафеи, рылгэыгэрақэа ауафы иацхэака ирхоуп, иагырыхьзуп **алордоз** (лордоз, абырзен ажэа – lordosis акынтэи). Егырт **оба**, агэбыцатэи агэчамакэацстэи рылгэыгэрақэа ауафы ишьтахэка ирхоуп иагырыхьзуп **акифоз** (Кифоз, абырзен ажэа – kiphosis акынтэи). Агэчамакэацс акэыркэылкэа (5) ишеимоу **агэчамакэацс абаф** (крестцовая кость) хэа азырхэоит. иара убас, апыхэ акэыркэылкэа рыхэбагы шеимоу иахьзуп **апыхэбаф** (копчиковая кость).

Иарбан кэыркэылзаалак хэтақэас иамоуп: **акэыркэыл ахэамц** (тело позвонка) **акэыркэыл архэа** (ахыц) (дуга позвонка); **акэыркэыл ахэиаакэа** (отростки позвонков).

Акэыркэылкэа зегы ирымоуп **абгашшаратэ кылтэара** (позвоночное отверстие). Убра итоуп **абга ахэыршы** (спинной мозг). Уи уака иахьтоу кыс амоуртэ акэыркэылбаф иахьчоит. Агэбыца кэыркэылкэа рышьтахь, нак-аактэи рганқэа, ирыдкылоуп аватцарақэа рыхқэа. Аватцарақэа рыхқэа ахэадкылоу атыц ацэкьарстақэа ирыхьзуп: руакы – **хыхьтэи аватцыстэ тафэара** (верхняя реберная ямка), афбатэи – **цакатэи аватцыстэ тафэара** (нижняя реберная ямочка). Агэбыца кэыркэылкэа рфадахы икоу ахэдатэқэа рааста ишэпоуп, иаууп, дара рхатақэагы хыхьтэикэа рааста цакатэикэа иаха ихышэпаауп.

Амакэахэаратэ кэыркэылкэа (5) егырт зегы рааста ишэпоуп, ркылтэарақэа (абга ахэыршы атыц) иаха итбаауп. Атдыхэтэантэи амакэахэара кэыркэыл агэчамакэацс иадхэалоуп кэартэрала. **Агэчамакэацс** (крестец), имтысзо иеилагьаз, ибафхаз акэыркэылкэа 5 ирылхуп. Асал иеицшуп, апхьатэи аган агэчамасаара афнытцкахь ирхоуп. Агэчамакэацс ашьата хэа изышь-

тоу хыхь ирхоуп, акэацэра (ахыцэқәа) рхоуп цқа, иахьяантцэо апыхэбаф амадоуп.

Ахатца игэчамакьапс еиҫа итшэоуп, иаууп, ихэхэоуп ацхэыс лыгэчамакьапс ааста. Апыхэбаф злытцуа акэыркэылқәа рхыцхьазара еипшым, еиҫарак 4-5 кэыркэыл ирылхуп, уафы ипылоит 3-6 ирылху апыхэбафгы. Апыхэбаф актэи акэыркэыл (хыхьтэи) иамоуп **апыхэбаф атэыфа** (копчиковый рог), егырт акэыркэылқәа ак атцкыс егы еитцахо ицоит атцыхэтэантэи акынза.

Апыхэ ауафы ажэытэ дызхылтдыз амаамынцшра змаз апстэқәа ртыхэа **иацэынхоуп** (рудимент). Уи ус шакэу агэра хнаргоит иахьянзагы уарла-шэарла атцыхэа зманы ииуа ауаа ахыкыоу.

Аватцарақәа (ребра)

Хыцхьазарала ауафы имоуп аватцарақәа 12 угэ (зынза 24). Ирхэоу, иаакьапсны, ипаны иауу, агэбыца нак-аак иеипшны атызқәа ирылоу абафқәа иреиоуп. Иарбан ватцызсаалак иамоуп ф-хэтак: **аватцыс абафтэ хэҫа** (костная часть), уи иаҫа иууп; **аватцыстэ хэдырра** (реберный хрящ) иаҫа икьафуп. Аватцыс иамоуп ф-нтцэамтак, руақы – абҫашшарахьтэи (ашьҫахьтэи), егы – агэышпыбафтэи (ацхьатэи).

Аватцыс иамоуп:

аватцыс ахы (головка ребра);

аватцыс ахэда (шейка ребра);

аватцыс агэыцэ (тело ребра);

аватцыс акэакь (угол ребра).

Аватцыс афнытқатэи аган тыцэаауп. Адэахьтэи аган ылгэыгэуп. Хыхьтэи атцкар иаҫа ицагэуп, цқатэи – цдаруп. Цқа икыоу хэ-ватцыск иаҫа икьафэқэоуп – **аватцыснамзақәа** (ложные ребра) хэа ирышьтоуп.

Актэи (хыхьзатэи) **аватцыс** (первое ребро) иаҫа икьафуп, икьакыоуп. **Афбатэи аватцыс** (второе ребро) адэахьтэи аган пцэацэоуп, уака ашьапы акуеит **ицыцырку ацхьатэи ажышшэа** (передняя зубчатая мышца). Ажэеизатэи ажэафатэи аватцарақәа егырт иреипшзам. Ажэеизатэи аватцыс афы акэакьы, ахэдеи, ацэахэақәеи аарла ауп ишубо, ажэафатэи (аншвакыыц) урт зын-

закгы иамазам. Аватцарақәа иауу абафқәа ишреиуоугы егырт знычхара дуу абаф ауқәа излареипшым ыкоуп. Аватцарақәа иа-ха архәара знычхауа бафқәоуп, рыфнытқәа гәафазам, абфалаша ртазам. Аватцарақәа ртыхәақәа зегы нагоуп агәышпыбаф ахь.

Агәышпыбаф (грудная кость)

Агәышпыбаф абаф кьапс хәхәақәа иреиуоуп, адәахьтәи аганахь мацк илмыкәаауп, афнытқәатәи аган тапалоуп, агәышпы апхьатәи аган афы икыдуп. Агәышпыбаф хәтақәаны иамоуп:

агәышпыбаф ахәы (рукоятка грудины);

агәышплымха (мечевидный отросток);

Актәи афбатәи ахәтақәа рфы нак-аак ирнубаалоит быжь-ба-быжьба **аватцыстә тацкарстақәа** (реберные вырезки).

Агәышплымха агәышпыбаф ахәтақәа зегы иреитцоуп, шьоукы рфы ихәхәаны итцарза икоуп, даеа шьоукы рфы икьақьаны, ицагәаза ишоуп. Ауафы иқәрахь даннеилак игәышплымха имтысуа, ибафханы агәышпыбаф агәыцә иалағьауеит.

Агәбыца (грудная клетка)

Агәбыца злыху абафқәа иреиуоуп абғашшара акьаркәылқәа, аватцарақәа, нас агәышпыбаф. Адәахьала уи иугәаланаршәоит аконус еихтәа. Аварахьтәи аганқәа апхьатәи ааста иаха илашь-туп. Шьоукы рфы ргәбыца цақатәи атцкар гәгәала рцәа иалхә-хәоит.

Ф-ватцыск иеивоу ирыбжьаркуа атыц иахьзуп **аватцарабжьара** (межреберье). **Агәбыца агәафара** (полость грудной клетки) иамоуп ф-кылтцәарак хыхьтәии цақатәии. **Агәбыца хыхьтәи акылтцәара** (верхнее отверстие грудной клетки) иаха итшәоуп, **агәбыца цақатәи акылтцәара** (нижнее отверстие грудной клетки) апхьақала агәышплымха адуп, цақатәи аватцаранамзақәа рхәдыррақәа рыла атца хыркуп.

Агәбыца ауаа зегы рфы иеипшү аформа амам. Уи иалшоит икьацсар, икәымпылзар, еицарсазар. Зцәеижь иагу ауаа рфы уи иаха итшәаны ихәхәоуп, ацәеижь гәгәа змоу рфы агәбыца икьаф-

ны итбаауп. Ахатца игэбыца иаха иаууп, итбаауп, иеицарсоуп апхэыс лгэбыца ааста. Ауафы икэра иацлацыпхьаза, агэбыца аформа аеацсахуеит, ихэоит.

Ахы абафкэа (кости головы)

Ахы абафеибаркыра аайдкыланы иахьзуп **ахыбаф** (череп). Уи шыақэгылоуп ф-хэтакны: актэи ахэта – **ахшыбаф абафкэа (кости черепа)**, афбатэи ахэта – **ахафы абафкэа** (кости лица) (Асахьа 7). Цакатэи ацламхэабаф афкэартэра затцэык ада ахы абафкэа зегьы еибаркуп имтысуа, цыра абаф **захырстала** (шов), даеацыра **ахэдыратэ еицшырала** (хрящевое соединение).

Ахыбаф абафкэа хэа ипхьазоуп: **ахэдацалбаф** (затылочная кость); **асалцшра абаф** (клиновидная кость); **алахьбаф** (лобная кость); **ашышбаф** (решетчатая кость); **ацэмаабаф** (сошник); **аргэтыста абаф** (височная кость); **ахфабжа абаф, ацямбаф** (теменная кость); **ацынтца цакатэи амыдагыца** (нижняя носовая раковина); **алагырзбаф** (слезная кость); **ацынтца абаф** (носовая кость).

Ахафы абафкэа хэа ипхьазоуп: **хыхьтэи ацламхэа** (верхняя челюсть); **афытажэфан абаф** (нёбная кость); **азамфабф** (скуловая кость); **цакатэи ацламхэабаф** (нижняя челюсть); **абзатцакатэи абаф** (подъязычная кость).

Ахшыбаф абафкэа (кости черепа)

Ахэдацал абаф (затылочная кость)

Ахыбаф ашытахь – цака икоу, абаф кьацскэа иреиуоу, аха гэгэала итагэафоу, ахбафлаша ашытахьы цакеи рыла кьыс амурутэ изыхьчо, актэи ахэда афкэыркэыл – атлант, иаццэиуа абаф хацлакы иахьзуп ахэдацал абаф. Уи атцафы иаха ишэпоуп, ахыб аган иаха итагоуп. Цакатэи аган афы иамоуп абга ахэыршы зтысуа **ахэдацал акылтцэара ду** (большое затылочное отверстие). Акылтцэара аварақэа рфы нак-аак (адэахьтэи аган ала) **иубоит ахэдацал ахэырызызкэа** (затылочный мышелок).

Ахѡабжа абаѡ, аѡѡамбаѡ (теменная кость)

Ахшыбаѡ аѡганки хыхь – агѡтеи злыху абаѡкѡаѡсқѡа иреиуоу, ахбаѡлаша ду кѡыс амоуртѡ хьчагас иамоу абаѡқѡа ѡба ирыхьзуп **ахѡабжаѡақѡа** хѡа. Дара рыбжьареи, нас егырт изыдкѡысло абаѡқѡеи еибаркуп имтѡысуа абаѡзахырстала. Адѡахьала илмыкѡуп, ирѡызуп. Аѡнытқала итѡаулары итѡапалоуп настѡы итѡѡѡа ахбаѡлашеи ашьадақѡеи рышьтақѡа рнуп.

Алахьбаѡ (лобная кость)

Ауаѡы ихшыбаѡ аѡхьатѡи аган зегьы зымѡхазкуа, ахбаѡлаша ду аѡхьақала кѡыс амоуртѡ изыхьчѡ абаѡкѡаѡс хацлакы иахьзуп **алахьбаѡ**. Уи иамоу ахѡтақѡа иреиуоуп – алахь акан, аблатрақѡа ѡба, апынтѡатѡ хѡта. Алахь акан тѡаѡоуп егырт ахѡтақѡа рааста.

Алахь акан (лобная чешуя) аѡхьала илмыкѡуп, иамоуп адѡахьтѡи – ирѡызу алахь аган, аѡнытқатѡи – итѡѡѡоу ахбаѡлаша ду аган, аварақѡа ѡба – аргѡтыстақѡа рганқѡа.

Алахьбаѡ адѡахьтѡи ахаѡѡаѡы агѡта иахьазейкароу аарла иу-боит алахьбаѡқѡа ѡба реилагьарта атып, уи иахьзуп – **аипшыратѡ захырста** (метопический шов), уи ахѡычы (ақѡыпш) дшѡаанза илахьбаѡ иаха иалпыкка ианыпшуеит. Хыхь нақ-аақ иѡахаракны икыдуп **алахь амыкѡѡрақѡа** (лобный бугор). Алахь амыкѡѡрақѡа рыбжьара тѡака агѡтаны икоуп аѡашѡашѡара – **апынтѡатѡарста**, уи ахы иамоуп ахьз чыдагы – **аглабелла** (глабелла, надпереносье) хѡа.

Аблатра ахаѡѡа абла ахьѡоу аганахь ала ирѡызуп, тѡакантѡи хыхь итѡашѡашѡоуп. Аблатра хыхьтѡи аганаѡы икоуп рацѡак итѡаулам **алагырз уатала атыжаара** (ямка слезной железы).

Апынтѡа апыц ашьѡаѡы нақ-аақ иаатуеит **алахь ѡытра акылхарақѡа** (апертура лобной пазухи) ѡба. **Алахь аѡытра** (лобная пазуха) ахауа тѡуп, алахьбаѡ аѡтѡақѡак ирыбжьакуп, аѡѡытракгы дара-дара еимадазам. Урт ирѡоу ахауа ахбаѡлаша мыцхѡы ахьшѡашѡеи аѡеи ирцѡырхьѡоит. Ахбаѡлаша зегь реиха ихьѡоу настѡы хадара злоу цѡеижьхѡѡоуп. Алахь аѡытрақѡа ркылхарақѡа рыла апынтѡа агѡѡѡара иамадоуп.

Асалцшра абаф (клиновидная кость)

Абаф хацлакқәа иреиуоуп. Ахшыбаф атцаҕы иамоу абафқәа ирхадоуп. Асалцшра абаф ахәамц пшьыркцоуп, иамоуп ф-ганк.

Асалцшра ахәамц ацхьатәи агани атца абжеи апынтца агәәсарахь ирхоуп. Уаҕа иҕоу атыцқәа рыхьзқәа абас еицш иҕоуп: **асалцшра аика** (клиновидный гребень), – **ашышбаф** (решетчатая кость) иатәу **иаша иаҕаргылоу атцааҕья** (перпендикулярная пластинка) иаду; **асалцшра амыдаҕьцәа** (клиновидная раковина); **асалцшра аоытрақәа** (клиновидные пазухи). Атцыхәтәантәиқәа аобагы, апынтца ааигәараҕтәи аоытрақәа иреиуоуп, ахауа ртоуп, зны-зынла армеи аргъеи рытбаарақәа еиҕаразам, аобагы апынтца агәәсараҕы иамадоуп, усинтәи ахауа талартә иҕоуп.

Аргәтцыста абаф (височная кость)

Ахшыбаф ашьата, нас аган ахҕья злыху, наҕ-ааҕ азырөыга хәтақәа зтачапоу, иеипшу абафқәа оба ирыхьзуп **аргәтцыста абафқәа**.

Адәахьтәи рганқәа рҕы урт ирымоуп **адәахьтәи алымхатьора (азырөыга кылтцәара)** (наружное слуховое отверстие).

Ацәмаабаф (сошник)

Ихацлакуп. Апынтца ашьтахьтәи агәәсара аиокаага абаф ҕбапс. Хыхь ахы еимыхуп, ихьареуп – **ацәмаабаф амтцәыжәоа** (крылья сошника) – хәа иашьтоуп.

Хыхьтәи ацламхәабаф (верхняя челюсть)

Обаны иҕоу абафқәа иреиуоуп. Ахауа зтоу бафуп. Абаф иамоуп ахәамци аҕеиаақәа пшьбеи.

Хыхьтәи ацламхәабаф ахәамц (тело верхней челюсти) иамоуп пшь-хаҕрак: аблатратә, апынтатә, ацхьатәи, ашьтахьтәи.

Абаф аҗиаакәа иреиуоуп: **алахьтә (лобный), азамфобфатә** (скуловой), **ахапыцтратә** (альвеолярный), **аҗытҗажәфонтә** (нёбный). Абафқәа афбагы дара-дара рыбжыара еидкылоуп **аҗытҗажәфонтә агәтантәи азахырстала** (срединный нёбный шов).

Ахапыц шыаптрақәа рытцуларақәеи рытбаарақәеи еипшым. Аахапыцқәа ршыаптрақәа иаха иагытцулоуп иагытбаауп ацхьатәиқәа рааста. Ақәра змоу, ахапыц ззытҗагылам (зхапыц қацсахьоу) ауафы ицламхәабаф аеацсахуеит, ахапыц шыаптрақәа умбо еималоит.

Аҗытҗажәфонтә абаф (нёбная кость)

Фбаны икоу абафқәа иреиуоуп. Аҗытҗеи апынтца агәфара атзқәеи реибаркра иалахәуп. Аҗытҗажәфонтә абаф иамоуп **аҗытҗажәфонтә кылтәарақәа** фба (малые нёбные отверстия). Аҗытҗажәфонтә абаф ахәтақәа хәа ипхьазоуп: **аҗытҗажәфонтә абаф ацәахәаста ду** (большая нёбная борозда), **аҗытҗажәфонтә абаф атыжаара ду** (большой нёбный канал), **амыдагыцәатә мфә** (раковинный гребень) убас итҗегы.

Ашышбаф (решетчатая кость)

Ихацлакуп, абжеиҳара апынтца агәфарақәа рҗы иамадоуп, абжеитцара ахшыбаф ашытата иаласоуп. Уахьахәапшуа иугәаланаршәоит апшыырқца еицакьа. Ахауа зтоу абафқәа рахь ицхьазоуп.

Ахаҗы абафқәа (кости лица)

Тҗакатәи апынтца амыдагыцәа (нижняя носовая раковина)

Ари абаф фбаны икоу иреиуоуп, атцәакьа еипш икьацсны ирхәаны апынтца итагылоуп. Уи иамоуп аҗиаакәа хца: **хыхьтәи ахацламхәа аҗиаа** (верхнечелюстный отросток), **алагыртә фиаа** (слезный отросток), **ашыштә фиаа** (решетчатый отросток).

Ацынцбаф (носовая кость)

Обаны икоу абафкэа иреиуоуп. Иаазыхэхэашэа, илгэыгэны икоу абаф кьацсқэа фба. Рыфбагы еидуп, хыхьла алахь абаф иаларсуп.

Алагырзбаф (слёзная кость)

Обаны икоу абафкэа иреиуоуп. Аблатра ацынцта аганахь инанханы итыршоу бафуп, иаазыхэхэоуп, ицшыркцоуп. Уи хыхьтэи атцкар алахьбаф иаларсуп.

Азамфбаф (скуловая кость)

Обаны икоу бафуп. Ахафы аварафтэи абафкэа иреиуоуп. Ауаа хафыхэхэақэа рфы ари абаф иаха имарианы уафы илапш ақэшэоит.

Цакатэи ацламхэабаф (нижняя челюсть)

Ажэытэза зны фбаны иказ, уажэы иузеифымхуа еилагьаны икоу абаф хацлакы, ахыбаф цакала иатцакнахау, цакатэи ахапыцқэа зларсу абаф, иахьзуп цакатэи ацламхэабаф. Уи иамоуп ахэамци амахэтақэа фбеи.

Ацламхэабаф ахэамц (тело нижней челюсти) ауафы шықэсык анихыцуа аамтазы иахьзоит аимагыра. Иеимагырауа афганкгы ргыларақэа еихауп ркьякьарақэа рааста.

Цакатэи ацламхэа ахэамц ахэтақэа хэа ицхьазоуп: **ацламкэыгэ амыкэра** (подбородочный выступ), **ацламкэыкэ акылтэара** (подбородочное отверстие).

Цакатэи ацламхэа амахэта (ветвь нижней челюсти) – кьякьоуп, ахэамц иацрапшьны хыхь ихалоит, ахэамци амахэтеи ахьеиларсу цакатэи акыпшь иахьзуп – **цакатэи ацламхэа акэакь** (угол нижней челюсти) убри акэакь азааигэара афнытцкалагы адэахьалагы абаф иаларсуп ауафы дызлафамкэо (афатэ злайкако) ажышэақэа рыхқэа. Ауаа хафкьякьақэа цакатэи рыц-

ламхэабаф иаха икьяфуп, итбаауп, ишэпоуп, ауаа хафы хэхэакэа ртэы ааста.

Абзататэи абаф (подъязычная кость)

Абз ахата абаф алазам, аха абз иалоу ажышэакэа зыцрахэоу бафы еимфеацк – аееимаапшра аманы абз агэыцэ тцакала иацоуп. Егьырт абафкэеи иарей еидхэалагала иеибаркуп. Уи абаф иамоуп ахэтакэа хца: **ахэамц** (корпус), **атэыфэ дукэа** (большие рога) – **фба**, **атэыфэ хэыцкэа** (малые рога).

Ахшыбаф (череп)

Ахшыбаф ахата ршоит ф-кэшакны: хыхьтэи – **ахшыбаф акэ** (свод черепа), тцакатэи – **ахшыбаф ашьата** (основание черепа).

Урт акэшақэа ирымоуп рхатэы хэаакэа.

Ахшыбаф акэ злыху абафкэа еибаркуп **захырстала** (швами) имтысуа, уи адэахыла абафкэа ирнубаалоит. Цъара-цъара азахырста ахэархь ацкэа реипш ицаруп, даеацъара ицагэуп. Азахырстақэа рыхьзкэа роуейт иеидкылоу абафкэа рыхьзкэа рыла, зны-зынла урт рыхьзкэа рыцшра ианахкъяуагы калалоит. Ахшыбаф акэ иамоуп амыкэрақэа пшьба: апхъа – **алахьтэ** (лобный), аварафы – **ахфэбжа мыкэрақэа фба** (теменные бугры), ашьтахь – **ахэдацъалтэ** (затылочный). Абарт ацшьмыкэрак иахьырзеипшу агэтаны зегь реиха иахьхараку атыц (акэап) иахьзуп **ахыбаф ашыгэра** (темя). Ахшыбаф акэ тцакала (афныцкатэи афэра) итыгэоуп, уака ианыцшуейт, итоу ахбафлашеи ашьадакэеи рышьтақэа.

Ацшқа ихшыбаф азахырстақэа анылаанза абафкэа реипшьыртақэа рфы иамоуп ахшыбаф ататарақэа фба.

Ацхьатэи ататара (передний родничок) ахфа иеипшуп, иамоуп алахь баф ифахыкны (ахагэтахь), ахэычы фышыкэса анихытцлак ишэуейт, ибафхоит. **Ашьтахьтэи ататара** (задний родничок) иамоуп х-кэакык, х-бафык реимадартафы ахы ашыгэ ашьтахь иуцшаауейт ахэычы дани аамтазы, нас лассы ишэуейт, ибафхоит, иузыцшаазом. **Асалцшра змоу ататара**

(клиновидный родничок) уафы ицшаауеит алымхарта ифахыкны – апхьака, апсуаа ауафы ипсырта хэа иахьашьтоу атыц афы. Уи ататара ауафы диаанзагы (амгэартафы) ианбафхо ыкоуп. **Акыкмацэ иеипшу ататара** (сосцевидный родничок) ыкоуп алымхарта ашьтахь, иларкэшэа – шамаха акэымзар ахэычы амгэарта дыштоу ибафхоит. Арт ататарақэа ауафы даниуа ихы абафқэа реидыгэгэалараан, ртысра амчала ихы аформа аеапсахуеит, апхэыс леилгара, лыхшараиура дырмариоит.

Ахшыбаф ашьата (основание)

Ахшыбаф ашьата иамоуп ф-хафрак: атцахьала иахьзуп **ахшыбаф адэахьтэи ашьата** (наружное основание черепа), ахбафлаша ахьтоу аган иахьзуп – **ахшыбаф афныцкатэи ашьата** (внутреннее основание черепа).

Апынтца агэафара (полость носа)

Апынтца агэафара еиднакылоит: **алахьтэ фыттрақэа** (лобные пазухи), **ашьштэ фэцарақэа** (решетчатые ячейки), **хыхьтэи ацламхэа афыттрақэа** (верхнечелюстные пазухи), **асалпшрабаф афыттрақэа** (клиновидные пазухи).

Апынтца агэафара еиошоуп **абафтэ еифокаагала** (костная перегородка). Апхьакала апынтца агэафара аатуеит **ахапшра акылтэара** (грушевидное отверстие) ала. Ашьтахьтэи атцауларафы икоу акылтэарақэа ирыхьзуп – **ахоанақэа** (хоаны). Апынтца агэафарафы аифокаага иаларсуп **апынтца амыдагыцаа** (носовые раковины) хца: хыхьтэи, абжьаратэи, цакатэи. Урт рыбжьарақэа рфы икоуп ахауацартақэа хца: **апынтца хыхьтэи ахауацарта** (верхний носовой ход), **апынтца абжьаратэи ахауацарта** (средний носовой ход), **апынтца цакатэи ахауацарта** (нижний носовой ход).

Абафтэ фытцажэфан (костное небо)

Арака иеиуеипшым абафқэа рыхэтақэа еиларсуп. Уи агэтабжьарафы ихэхэаза иануп **афытцажэфан азахырста** (средний

небный шов). Азахырста ашьтахьтәи ахәтаҕы надаада иахыс-
уеит даеа захырстак – **надаадатәи аҕытцажәоан азахырста**
(поперечный небный шов) захьзу.

Аблатра (глазница)

Зацхьакала иарту, пшь-тзык змоу, зытца амтцәышә еипш ит-
шәоу, абла агәыцә ажышәақәа, ашьадақәа, анервқәа, нас ала-
гырз уатала зтоу агәафара иахьзуп **аблатра**. Агәафара ацхьатәи
аҕышәта иахьзуп – **аблатра аталарта** (вход в глазницу).

Аблатра тцакатәи атцкар (подглазничный край) злыху ац-
ламхәабаф акьыцшь ауп. Аварахьтәи аган азамфобаф антцәамта
иалхуп. Атызқәа зегьы рфызуп.

Хыхьтәи ахәар абафқәа (кости верхней конечности)

Хыхьтәи ахәар абафсеибаркыра (скелет верхней конечности) шоит ыцьбара:

1. **Хыхьтәи ахәар амака абафқәа** (кости пояса верхней конечности), уахь иатцанакуеит: **алтәжәоа** (ключица), **ажәоашәа-
кьа** (лопатка);

2. **Амахәар абафсеибаркыра** (скелет свободной верхней конечности), уахь иатцанакуеит: **ажәоабаф** (плечевая кость), **апы-
жәоабафқәа** (кости предплечья), **ананы абафқәа** (кости кисти).

Хыхьтәи ахәар амака абафқәа (кости пояса верхней конечности)

Ажәоашәақьа (лопатка)

Ажәоашәақьа икьацсу бафуп. Ауафы изқәаҕы афбатәи иаба-
тәи аватцарақәа рыбжьара иамариашаны иадуп.

Ажәоашәақьа еицарсоуп, х-кәакьк амоуп, иара убас атцкарқәа-
гьы хца амоуп.

Ажәоашәақьа хыхьтәи атцкар (верхний край лопатки) тца-
роуп, адәахьала иамоуп: **ажәоашәақьа атацкарста** (вырезка

лопатки), **апыц иеипшу аҗиаа** (клювовидный отросток). **Аб-жъарахьтэи атцкар** (медиальный край лопатки) итцегь итцагоуп.

Ажәәашәәкыа аварахьтэи атцкар (латеральный край лопатки), иаҗа ишәпоуп. Цақатэи акәакы егырт акәакықәа рааста иаҗа итцаруп.

Аварахьтэи акәакы (латеральный угол) шәпоуп, иамоуп ажәәбаба ахы ахьтатәауа **акәартәратә ташәашәара** (суставная впадина) убри илатцакны иамоуп **ажәәашәәкыа ахәдач** (ахәдач хәычы) (шейка лопатки). Ажәәашәәкыа аватцарақәа изларыду аган тапалоуп. Ашьтахьтэи – азқәахьтэи аган шыцъара ишоуп на-даада ииагоу **ажәәашәәкыа агәыцә** (ость лопатки) ала **агәыцә аәадахьтэи атхәаа** (надостная ямка), **агәыцә атцақатэи атхәаа** (подостная ямка) хәа. Ажәәашәәкыа агәыцә гәгәала изызхаз икоуп, ааигәа икоу ажышәәқәа ларгылара рызнауеит. Агәыцә ахы дууп, иалхәхәоит, иамоуп хьзыс – **ажәәахьртә җиаа** (плечевой отросток, акромия) хәа. Ажәәахьртә җиаа кәартәрыла иадхәалоуп алтәжәәа.

Алтәжәәа (ключица)

Цсызак акара аура змоу, зыфнытцка гәәоу, анбан «S» еипш ирхәоу, агәышпыбаби ажәәашәәкыеи еимаздо абаб иахьзуп **алтәжәәа**. Уи иамоуп ахәамци ө-нтцәамтаки: **агәышпыбабәтә нтцәамта** (грудинный конец); **ажәәахьртә җиаа** (акромия) ахь ихоу **алтәыжәәатә нтцәамта** иаҗа икыакыоуп, итцагоуп.

Алтәжәәа зыцтәара мариоу абаб ауқәа иреиуоуп.

Амахәар абаәеибаркыра (скелет свободной верхней конечности)

Ажәәбаба (плечевая кость)

Ажәәбаба игәәоу бафуп, иаууп. Уи иамоуп ахәамц, антцәам-тақәа өба: хыхьтэи цақатэи.

Ажәәбаба ахәамц (тело плечевой кости) хыхьтэи азбжак кәымпылуп, цақатэи – цшыркцоуп. Хыхьтэи антцәамтаҗы иа-моуп **ажәәбаба ахы** (головка плечевой кости), уи илатцакны

аќэартэра иафыкэыршоуп тыфаарак – ажэоабао **анатомиатэ хэда** (анатомическая шейка) захьзу. Абао ахы атќатэќыа иахь-зуп **ахирургиатэ хэда** (хирургическая шейка). Ажэоабао **ќаќатэи антќэамќа** (нижний конец) иамоуп аќэартэратэ хаќера.

Ажэоабао ќаќатэи аќэартэрафы иадхэалоуп **апъжэоа** абао-ќэа: ашэахэабаои амашьхэылтќбаои.

Апъжэоа абаоќэа (кости предплечья)

Апъжэоа абаоќэа иреиуоуп **амышьхэылтќбаои** (локтевая кость) **ашэахэабаои** (лучевая кость). Ауафы инапашќа иапъхаќа ирханы имахэар ќаќа ианожьу инацэќыис иамариашаны иќоуп амышьхэылтќбао, анацэхьц иамариашаны – ашэахэабао.

Амышьхэылтќбао (локтевая кость) ихэхэоу, зыфонуќќа гэа-фоу, хэамќки ф-нтќэамќаки змоу абаоќэа иреиуоуп.

Иамоуп: **амышьхэылтќбао ахэамц** (телo локтевой кости), **хыхьтэи антќэамќа** (верхний конец), **ќаќатэи антќэамќа** (нижний конец), **ахы** (головка). Ёаќала абао нтэоит аќэартэра ахаќ-рала. Амышьхэылтќбао ќаќатэи ахэта иаха ипоуп. Уи иавоу ашэахэабао хыхьтэи ахэта ауп иаха ипоу.

Ашэахэабао (лучевая кость)

Ихэхэоу, зыфонуќќа гэафоу, хэамќки ф-нтќэамќаки змоу абао-ќэа иреиуоуп. Амышьхэылтќбао адэахьала иавоуп.

Хыхьтэи антќэамќа иазааигэаны абао иалхэхэоит **ашэахэабао ахэыгэра** (бугристость лучевой кости), **ашэахэабао ахэдаќ** (шейка лучевой кости), игъежьу иќьацсу аќэартэра хаќера амоуп.

Ёаќатэи антќэамќа ќьяќьоуп, ишэпоуп. Атдыхэафы иалхэхэоит **аварахьтэи азазпшра хэиаа** (латеральный шиловидный отросток), атќа тапалоуп уаќа иамоуп **анапыхэда аќэартэра ахаќера** (запястная суставная поверхность).

Ашэахэабао ахэамц (телo лучевой кости) иамоуп х-ќќарк. Ашэахэабао «амышьхэылтќбао» рынтэамќаќэа рфы иадырќаца-лоуп ауафы инапы зыртэиуа, инацэќьараќэа аус дзыруа ажьы-шэаќэа рыхьќэа. Абаоќэа рыфбагы ќаќатэи рынтэамќаќэа иры-

моу акэартэра хаэрақэа рыла анапыхэда абафқэа ирыдхэалоуп. Ари акэартэра убыскак иманшэаланы еифкаауп анапы зехьын-цьара атэира, ахафкэалара алшаратэы.

Анапы абафқэа (кости кисти)

Анапы абафқэа хэа ирыпхьазоит: **анапыхэда абафқэа** (кости запястья); **амафе абафқэа** (кости пясти); **анацэақэа рыбафқэа** (кости пальцев кисти), даеакала иухэозар – **анацэхырфкэара-бафқэа** (фаланги пальцев).

Анапыхэда абафқэа (кости запястья) аа-цырак ыкоуп, абаф ссақэа иреиуоуп, ф-цэахэакны иеивоуп. Хыхьала актэи ацэа-хэафэы анацэхып аган афэинтэи иугозар, ыкоуп: **ашхэабаф** (ладье-видная кость); **амзабжа абаф** (полулунная кость); **абаф хыркца** (трехгранная кость); атыхэтэаны – зегьы иреитцоу – **акарк-лашбаф** (гороховидная кость). Хыхьала афбатэи ацэахэафэы ыкоуп: **абаф кэакьрацэа** (многоугольная кость); **атрапещи-ацшра абаф** (трапещиевидная кость); **абаф хкэаз** (головчатая кость); **атцэахэпшра абаф** (крючковидная кость).

Арт абафқэа зегьы аки-аки еивацсаны еидуп мыщхэы изы-мтысуа, иагьеибаркуп **акэартэра еидхэалагақэа** (суставные связки) рыла. Рфадахьы урт ирхагылоуп амышьхэылтцбафи ашэа-хэабафи, рладахьы ирыдкылоуп амафе абафқэа хэба.

Амафе абафқэа (кости пясти)

Рацэак идуум, зыфнытцка гэафоу абаф хэхэақэа иреиуоуп. Хэ-бафык ыкоуп. Актэи хэа ипхьазоуп анацэхыб зыдхэалоу, афбатэи, ахысганацэа иамариашоу, убас иеишьтаргыланы ана-цэкьыс афынза. Актэи амафе баф иаха итысыртэ еибытоуп. Егырт ацшьба ирыкэыршоу аидхэалагақэеи ажьышэақэеи ирылхуп ауафэы имафе. Бафыцыпхьаза ирымоуп: аганқэа хпа, ахэамц, антцэамтақэа фба. Хыхьтэи антцэамта – **ашьата** (основание) – иаха ишэпоуп. Антцэамтақэа рфэы ирымоуп акэартэра рфызырақэа. Цакатэи антцэамта ахы хэа иашьтоуп. Уи иаха икэымпылуп, акэазра еитцоуп ашьата ааста. Амафе абафқэа да-

ра-дара рыбжьара иахъзуп **амаѣбаѡбжьарақәа** (межкостные пястные промежутки).

Анацәақәа рыбаѡқәа (кости пальцев)

Зыѡнытѣка гәаѡоу мацк иауу абаѡ гәаѡақәа иреиуоуп. Анацәхыц ада егырт ацшьмацәак хца-хца нацәхыркәарабаѡ рымоуп. Анацәхыц ѡ-нацәхыркәарак роуп иамоу: **хыхьтәи анацәхыркәара (проксимальная фаланга), цакатәи анацәхыркәара (дистальная фаланга)**. Егырт анацәақәа зегьы рѣы урт аѡ-нацәхыркәарак ирыбжьагылоуп **агәыбжьанытә нацәхыркәара (средняя фаланга)**. Анацәхыркәарабаѡқәа анапаштахьтәи рганқәа хцъацьоуп, азқәахьтәи рганқәа кәымпылуп, ирѡызуп.

Цакатәи ахәар абаѡқәа (кости нижней конечности)

Цакатәи ахәар абаѡқәа (кости нижней конечности) ршоит ѡыцьараны:

1. Цакатәи ахәара амака абаѡқәа (кости пояса нижней конечности), уахь иатцанакуеит х-баѡык рыла ишьбақәгылоу **агәчамабаѡ** (тазовая кость).

2. Ашьахәар абаѡеибаркыра (скелет свободной нижней конечности), злашьақәгылоу абаѡқәа иреиуоуп – **ажәтә (ауацәабаѡ)** (бедренная кость), **ашьаргәацәбаѡқәа** – **адуи ахәычи** (большеберцовая, малоберцовая), **ашьапы абаѡқәа** (кости стопы).

Цакатәи ахәар амака абаѡқәа (кости пояса нижней конечности)

Агәчамабаѡ (тазовая кость) ѡбаны иѣоу аха иеимагъаз абаѡқәа иреиуоуп. Ауаѡы данқәыпшзоу игәчамабаѡ х-баѡык рыла еиѣартәуп: **акәкәылбаѡ** (подвздошная кость), **атәартәбаѡ** (седалищная кость), **аехәыбаѡ** (лобковая кость). Ауаѡы ицәеиж аншәлак арт абаѡқәа еимагъаны ирылтцуа иахъзуп – **агәчамабаѡ**. Ахбаѡык рхәамцқәа реилагъарта адәахьтәи рганаѣы иѣоуп **ажәтә ахы атра** (вертлужная впадина).

Акәкәылбао (подвздошная кость) агәчама абаоқәа зегы иреихауп. Цакатәи ахәта иаха ишәпоуп, иахъзуп – **акәкәылбао ахәамц** (тело подвздошной кости). Хыхьтәи ахәта иаха итцагоуп икьакьоуп, уи иахъзуп – **акәкәылбао амтцәыжәоа** (крыло подвздошной кости). Ауаоы ицәеижь аварафы иалхәхәо акәкәыл амтцәыжәоа атцкар иахъзуп **акәкәыл аика**.

Атәартабао о-хәтак амоуп: **ахәамц** (тело); **амахәта** (ветвь). Атәартабао иамоуп: **атәартабао ахәтцәы** (седалищная кость); **атәартабао атацкарста ду** (большая седалищная вырезка); **атәартабао атацкарста хыгычы** (малая седалищная вырезка); **ашьтахьтәи аркыга хыгыгәра** (задний запирабельный бугорок); **атәартабаотә хыгыгәра** (седалищный бугор).

Аехәыбао (лобковая кость) иамоуп х-хәтак: **ахәамц** (тело), **амахәтақәа** (ветви) оба.

Аехәыбао амахәқәеи атәартабаои ихдыркәшоит **аркыга кыл-тцәара** (запирабельное отверстие).

Агәчамасаара (таз)

Агәчамасаара ахъзуп **агәчамабаоқәа** (подвздошные кости) оба, **агәчамакьацс** абао (крестец), **апыхәбао** (копчик) нас **аехәыбао** (лобковая кость) ирылху абао кьакьа. Агәчама-саарақәа обаны икоуп: аду, нас ахәычы. **Агәчамасаара ду** (большой таз) акәкәылбао амтцәыжәоақәа рыла ихыркәшоуп, ашьтахьала агәчамакьацс адуп. Агәчамасаара ду ахәаа аехәыбао хыхьтәи атцкар иамариашоуп. **Агәчамасаара хыгычы** (малый таз) иаанхаз абаоқәа рыхәтақәа рыла ихыркәшоуп. Аехәыбаоқәа ахьейагылоу ахацәа рфы иаанахәоит **аехәыбао архәа** (лобковая дуга). Уи зыхкьо ахацәа рыгәчамасаара ахьтшәоу, иахьейдцалоу, ахәса рфы иаха иахьытбаау, иахьейтцыху ауп. Ахәса рыгәчамасаара ахшараиура иапырхагамхартә итбааны ишоуп.

Агәчамасаара аонытцка итоуп иеиуеипышм ацәеижьхәтақәа. Уи атбаара, аура, аформа ауаа зегы еипшыны ирымазам.

Агэчамасаарақәа иааидкыланы иеифырцшзар	Ахәса рыгэчамасаара	Ахацәа рыгэчамасаара
Адәахьала уанрыхәацшуа	Итбаауп, икьяфуп	Итшәоуп, иаууп
Акәкәыл амтцәыжәәқәа рхы ахьоу	Иаҳа ирнааны хыхьынтә цәка	Иаша хыхьынтә цәка
Агэчамакьацс	Икьяфуп, итбаауп	Итшәоуп, иаууп
Аехәыбаөкәа реифагыларта атцәка акәакь закароу	90°-100°(архәа)	70°-75° (акәакь)
Агэчамасаара хәычы аформа	игьежбуп	иеицарсоуп
Хыхьтәи аталарта формас иамоу	Иаҳа игьежбуп	Амаца иану агәы) иеипшуп ♥

Ашьахәар абаөеибаркыра (скелет свободной нижней конечности)

Ауафы ибаөеибаркырафы зегьы реиҳа иауны ишәпаны, игәа-
өаны икоу абаө иахьзуп **ажәтә** (бедренная кость). Уи иамоуп:
ахәамц (тело), **ө-нтцәамц** (концы). Ажәтә ахәамц мацк ир-
тцәиуп, ацхьатәи аган рөызуп, ашьтахьтәи аган афы иалдоуп
цәахәа хәхәак. Абаө хыхьтәи антцәамтафы, абаө ахәамц иахь-
ларсу ө-хәиаак амоуп: руақы иахьзуп **азыгатцәду** (большой вер-
тел) егы **азыгатцәхәычы** (малый вертел). Азыгатцәду ахы хоуп
хыхь, нас ашьтахька (ауафы ицәатцәка игәоутоит агэчама ава-
рафы илгәыгәза). Аөнытцәатәи аганафы иамоуп **азыгатцә агәа-
өара** (вертельная ямка).

Азыгатцәду иөахыкны икоуп **ажәтә ахәдач** (шейка бедра).
Уи, абаө ахәамц иркынааны иахагылоуп. Ахәса рыжәтә (абаө)
ахәда иаҳа икынаауп, ахацәа рыжәтә ааста. Ахәда иахагылоуп
икөымпылу **ажәтә ахы** (головка бедра). Уи агәта иахьазейкароу
иамоуп **ажәтә ахы аташәашәара** (ямка головки бедра). Уака
абжьаапны итарчабуп **ажәтә агэчамабаө адхәалага** (связка го-
ловки бедра).

Ажәтә цәкатәи антцәамта иаҳа ихышәпаауп, аганқәа рахь ит-
баауп, уака иамоуп ө-хәырзык: абжьарахьтәи ахәырзык (ме-
диальный мышелок), **аварахьтәи ахәырзык** (латеральный

мышцелок). Урт аџбагы хыхь ала ирымоуп ахэырзызхагылақәа (надмышцелки). Урт ирымоуп ақэартэратэ хаґера (суставная поверхность). Ахэырзыз рџызырақәа апхьатэи рганаґеы иақэуп ашьамхы адырдхабаџ.

Адырдхабаџ (надколенник) азы ашьамхдырдха хэа аныр-хэогы ықоуп. Ари абаџ абаџеибаркыра иалоу абаџчыдақәа зегы иреихауп. **Цшь-хык змоу ажэтэ ажышэа (четырёхглавая мышца бедра)** адаш ашэпара иалагылоуп, ацэатцақаґеы адэахьала уаџы имарианы ицшаауеит ашьамхқэартэра апхьа. Адырдхабаџ аџадахь ала иамоу атқкар иахьзуп **ашьата (основание)**. Ашьтахьтэи аган арџызыра хыхьынтэ цақа илашьту аика-ла еиџшоуп џыцъараны.

Ашьаргэацэ абаџқәа (кости голени)

Ашьаргэацэду (большеберцовая кость) иауу игэаџоу баџоуп. Иамоуп ахэамц, антцэамтақәа џба: хыхьтэи, цақатэи. Ашьаргэацэду ахэамц апхьатэи аган гэгэала ицаруп, аикеипш иалхэ-хэоит. Хыхьтэи ахэтаґеы абаџ апхьала иаанахэоит **ашьаргэацэду ахэыгэра** (бугристость большеберцовой кости).

Абаџбжьарахьтэи аган рхоуп ашьаргэацэхэычы атцаррахь. Ашьапқәа рыбжьарахьтэи аган ихыкэымпылаауп. Абаџ ашьтахьтэи аган къацсуп.

Хыхьтэи антцэамта (проксимальный конец) гэгэала иртбаауп, иамоуп аварахьтэи абжьарахьтэи **ахэырзызқәа** (мышцелки). Аварахьтэи ахэырзыз иадыргылоуп ашьаргэацэхэычы ахы. Хыхьтэи антцэамта хыхьла иамоуп ақэартэратэ џызыра. Уи къақьоуп, нақ-аақ итапалоуп, агэта иалхэхэоит **ахэырзызбжьараґтэи аҳаракырста** (мышцелковое возвышение). **Ашьаргэацэду цақатэи антцэамта** (дистальный конец большеберцовой кости) цшьыркцоуп, иамоуп цшь-кэакк. Аварахьтэи аган аґеы иамоуп **ашьаргэацэхэычы атацқарста** (малоберцовая вырезка) – ашьаргэацэхэычы атдыхэа ахьаду атып. Итцегь цақа иқоу ашьапбжьарахьтэи ашьахэырзыз (медиальная лодыжка), ашьа-пыхэдақны адэахьала иалпшуеит.

Ашыаргэацэхэычы (малоберцовая кость)

Иауу, ипоу, зыфнытќа гэафоу абафќаа иреиуоуп. Иамоуп: ахэамц, антцэамтаќаа оба (хыхьтэи, тќаќатэи). Ари абафгы иамоуп аганќаа хќа, атцарыраќаа, аќэартэратэ хаераќаа. Хыхьтэи антцэамта иахьзуп **ашыаргэацэхэычы ахы** (головка малоберцовой кости), уи ахыхьтэи аќэцэ тцаруп иагьахьзуп **ашыаргэацэхэычы ахыцэќаа** (верхушка головки).

Ашыаргэацэхэычы тќаќатэи антцэамта ауп излыху ашыаргэацэ тќаќатэи аварахьтэи ахэырзыз – уи иахьзуп **аварахьтэи ашыахэырзыз** (латеральная лодыжка).

Ашыапы абафќаа (кости стопы) хэа ирыпцхьазоит: **ашыапыхэда абафќаа** (кости предплюсны); **ашыапы ахэфа абафќаа** (плюсневые кости) **ашыацэќыараќаа рыбафќаа** (кости пальцев стопы) даеакала иухэозар – **ашыацэхыркэараќаа** (фаланги пальцев ноги).

Ашыапыхэда абафќаа (кости предплюсны)

Ашыапыхэда абафќаа иќоуп бжь-цырак. Хыхьала иупцхьазозар, ашыаргэацэбафќаа ирытцагылоуп: **ажэылабаф** (таранная кость), **ашьхэабаф** (пяточная кость), **ашхэабаф** (ладьевидная кость), **абафцшыркца** (кубовидная кость), **асалцшра змоу абафќаа** (клиновидные кости) хќа.

Ажэылабаф (таранная кость) ашытахьтэи ахэта иахьзуп ахэамц (тело). Иамоуп **ахэда** (шейка), **ахы** (головка). Ажэылабаф хыхьлеи авараќеи рыла ашыаргэацэбафќаа ирыбжьякуп, уаќа ќэартэроуп. Ажэылабаф ахы иамоу аќэартэра аќэарќэашья еипш аганќаа харакуп – иахьзуп **ажэылабаф амыргэ** (блок таранной кости).

Ашьхэабаф (пяточная кость) ажэылабаф иатцоуп. Араќа иќоу абафќаа зегы иреихауп, иагьыцэѓэоуп.

Ашыапы афнытќатэи аганахьала, ажэылабаф асалцшра змоу абафќеи ирыбжьяку абаф тцапала хэычы иахьзуп **ашхэабаф** (ладьевидная кость). Ари абаф хыхьтэи аган ылмыќэуп, тќаќатэи аган тэеылоуп.

Асалцшра змоу абафќаа (клиновидные кости) ыќоуп хќа. Ашхэабаф апцхьяќала иаецнуп. Ахќа рахьтэ агэыбжьянытэ иаќа

икъаёуп. Наӕ-аӕ антцӕамтӕкӕа рёы аӕартӕратӕ хаёрақӕа рымоуп. Асалцшра змоу абафқӕа рыхъзқӕа ирныцшует тыцс дара ирымоу: **абжьаратӕи асалбаф** (промежуточная клиновидная кость); **аварахьтӕи асалбаф** (латеральная клиновидная кость); **агӕыбжьанытӕи, ашьапыбжьара аганахьтӕи асалбаф** (медиальная клиновидная кость).

Абаф цшьырқца, (кубовидная кость) еицейкароу аганқӕа цшьба амоуп. Хыхьтӕи аган тыӕёууп, ашьапбжьарахьтӕи аганафы аӕартӕратӕ хаёрақӕа ѳба амоуп, урт рыла ари абаф рыдуп аварахьтӕи асалцшра змоу абафи ашхӕабафи.

Ашьапыхӕда абафқӕа рыѳнытцкақӕа гӕаѳазам. Урт ирықӕыгӕгӕо аидара шырацӕоу еипш рхатақӕагъы абаф гӕгӕақӕа иреиуоуп.

Ашьапыхӕдабафқӕа рнафс иеивоу абафхӕхӕақӕа хӕба ирыхъзуп **ашьахӕфа абафқӕа** (кости плюсны). Урт бафыцпыцхъза ирымоуп: **ахӕамц** (тело), ѳ-нтцӕамтӕк – ашьтахьтӕи – **ашьата** (основание), ацхьатӕи – **аххъычы** (головка). Абафқӕа реиқӕыпцхъазара напы адыркуеит ашьацӕхыб иамариашоу абаф аӕынтӕи. Ахӕбафык рӕынтӕи I иаӕа икъаёуп, ишӕпоуп. II абаф зегь реиӕа иаууп. Урт рхӕамцқӕа хпа-хпа ган рымоуп. Хыхьтӕи аган кӕымпылуп, имыкӕуп, цӕкатӕиқӕа рыѳганкгы цӕка иеидгылоит, ицарза аика еипш иатцагылоуп абаф атцар афы.

Ашьацӕкъарақӕа рыбафқӕа, ашьацӕхырқӕарабафқӕа (кости пальцев стопы)

Рыцшрагъы, рхыпцхъазарагъы анацӕкъарақӕа рыбафқӕа иреицшуп, актӕи зегь реиӕа ишӕпоуп, ахӕбатӕи зегь реиӕа ипоуп, абаф хыызқӕа раццараан анапы ахатыцдан ашьапы хӕалатӕуп, даӕа хыызчыдак рымазам.

Абафеипцшьырақӕа рцара (учение о соединениях костей или синдесмология)

Абафеипцшьырақӕа ршоит ѳ-хкыкны.

1. Абафқӕа еипмыркъазакӕа иахьеишацшыу – еилағаны имтысуа ѳба, ма ирацӕаны абафқӕа реицшьырақӕа (иахӕап ахшыбаф, агӕчамасаара рыбафқӕа реицшьырақӕа реицш иӕоу);

2. Абаџқаа тысыртә еипш еипырганы иахыџкоу аипшьрақәа – абаџқаа рыртцысра ма рхарџәалара алзыршо аипшьырақәа (иаххәап ашьамхы, ажәџа, анапыхәда, ацламхәа рџәартәрақәа, мамзаргы абғашшара аџәырџәылқәа реипшьырақәа реипш иџкоу.

Еилағьаны иџкоу абаџқаа реипшьыра анхәдырратәугьы ыџкоуп. Ускан уи иахьзуп **ахәдырратә еипшьра** (хрящевое соединение) мамзаргы асинхондроз. Абаџқаа реипшьыра баџханы ианыџкоу уи иахьзуп – **асиностоз** (мамзаргы – **абаџтә еипшьыра**).

Абаџқаа тысыртә иахьеипшьы атыцқәа рџы уаџы ипылоит абарт реипш иџкоу ахәтақәа: **аџәартәра ахаџера** (суставная поверхность); **аџәартәра ахәдырра** (суставной хрящ); **аџәартәра акапсула** (суставная капсула); **аџәартәразы** (синовиальная жидкость); **аџәартәра агәәџара** (суставная полость); **аидхәала-гақәа** (связки) уб.итц. Абаџеибаркыра аипшьырақәа ртцараан урт еихыршоит ацәеижьхәтақәа шеиццо аипш: 1) ахи ахәамци рыбаџеипшьырақәа, (уаџа иалоуп: ахәамц абаџқаа реипшьырақәа, абғашшара абаџқаа реипшьырақәа, аватцарақәа реипшьырақәа, ахыбаџ абаџқаа реипшьырақәа); 2) хыхьтәи ахәар амакеи амахәари рыбаџқаа реипшьырақәа; 3) тцакатәи ахәар амакеи ашьахәари рыбаџқаа реипшьырақәа.

III. АЖЫШӘАТЦАРА

Ажышәәқәә ирызку атцара (учение о мышцах или миология)

Ажышәәқәә (мышцы) – ауафы ихата, нас ицәеижхәтақәә хаз-хазы изырныкәо, алшара гәгәә змоу, аитцалара аитцытцара зылшаратәы иеибытоу цәеижхәтоуп.

Ажышәәқәә ыкоуп х-хкык: 1) **абафкыратә жышәәқәә** (скелетные мышцы) – урт иреиуоуп ауафы игәапхарала абафқәә зыртцысуа, ихы ихәамц злаиртцәиуа, излаирхәауа, излеитцихуа, излеитцеигало ажышәәқәә; 2) **ажышәә рфызқәә** (гладкие мышцы) – урт иреиуоуп: зусура ауафы игәапхарала еиҫкаам, лшарала имаҷу, ахыз чыдақәә змам ажышәәқәә: аца, акьатеиқәә, акырҫчыда, анкьапышта, ашьадақәә ухәә итҫегы агәәфара-тызқәә злыху ажышәәқәә; 3) **агәы ажышәәқәә** (сердечные мышцы) урт иреиуоуп: агәҫышәәтақәә, агәымгәәқәә, агәы атзқәә злыху, ианатаху аамтазы зхала иеитцало иеитцытцуа ажышәәқәә.

Ажышәә рфызқәәи (гладкая мускулатура) **агәы ажышәәи** (сердечная мышца) реиҫартәышьақәә ирымоуп рхатәы чыда-рақәә урт ирынзам надаада ацәәхәәқәә. Ирыхькьазам шыьтцәра-ла иеидызкыло акәыршақәә. Абафкыратә жышәәқәә ауафы ицәеижь иалоуп зынза 650 рақара (урт зегы ауафы даниуа ици-уеит). Шамахамзар рызегы хьзык-хьзык рымоуп. Рыхьзқәә ир-ныцшуеит русура зеицшроу (ихадырҫәалома, идырныкәома, еитаргома уб.итц.), изыдхәалоу абафқәә рыхьзқәә, иртеитцшу, мамзаргы, ртыц ахьылху, иахьыкоу. Абафеибаркыратә жы-шәәқәә рзы хьызшьараны ирзырхәоит **надаадацәәхәә** (зылдоу) **ажышәәқәә** (поперечно-паласатые мышцы) – хәә.

Шамаха акәымзар абафкыратә жышәакәа ирымоуп **ахы** (головка), **амгәа** (брюшко), **атцыхәа** (хвост). Ахи атцыхәеи рҕы иаанахәоит адаш – уи ала абаф иаркуп. **Адаш** (сухожилие) ажышәа иалатцоуп адаш ссақәа рыла. Урт рыхқәа, рымгәакәа, рдашқәа рхыпхьазара ала, насгы дара ажышәакәа рыпшрақәа ирхырҕканы ажышәакәа еилырхуеит абас:

1. Ахәхәа еивацса (аицтәарра) ахкы (параллельный тип) – ажышәа рахәыцқәа еивоуп ихәхәа-хәхәаза, ртцыхәакәа, рыхқәа еиларсзам (иаххәап **азахыга жышәа**) (портняжная мышца) захьзу **агәчама аҕәкәыл** (крыло подвздушной кости) инаркны ауатәа апхьала ииасны ашьамхы афнытқатәи аган иавсуа, х-мацәк рақара атбаара змоу ажышәа).

2. Атцыхәпшра ахкы (пёристый тип) – ажышәа хацқәа рызхык ала ажышәа агәыцә адашра иадхәалоуп, ртцыхәакәа рыла бафык иаркуп, мамзарггы азтцыхәак ахы иақәитуп (**иаххәап анацәхыц ахаркәаллага иауу ажышәа** – длинный сгибатель большого пальца кисти). Икоуп иеиду **ф-тысхәк рыпшра змоу ажышәакәа** (двупёрстые мышцы), мамзарггы **атцыхәкәа ратцәаны измоу ажышәакәа** (многопёристые мышцы), иаххәап ауафы ицәатқакәфы, ижәфакыр ақәартәра иахарцоу абырзен нбан дельта (Δ) еипш иахьейцарсоу азын **адельтапшра ажышәа** (дельтовидная мышца) хәа захьзу.

3. Ажышәа хыркцақәа (х-кәакык змоу) **рыхкы** (треугольный тип мышц) – кәакык афы адаш амоуп, убрақәа еизгоуп ажышәа хацқәа ртцыхәакәа зеггы (иаххәап, **аргәтыста жышәа** (височная мышца) еитцыху ацшандага иеицшуп).

Ажышәакәа шақәа хы рхагылоу, ма амгәакәа шақәа рымоу ала ахьз роуеит, иаххәап, **ф-хык зхагылоу** (двуглавая мышца), **ф-мгәак змоу** (двубрюшная мышца) уб.итц.

Ажышәакәа ирыцу, ирыдхәалоу хәтақәоуп: **ажышәа акәырша** (фасция); **адашқәа ррахәыцтә тыхәтеикәа** (фиброзные влагалища сухожилии), урт еихарак иахьыкоу анапыхәда ашьапыхәда рдашқәа рҕоуп; **ақәартәразы амакәан** (синовиальная сумка) – адашқәа реихысыртафы иаанахәоит, ажышәакәа ацә андырххо адашқәа дырцәакуеит иқәтцәрааларц азы, икоуп урт ақәартәра ахата зырцәакуагы. Ажышәакәа зеггы рҕы инеиуеит,

ашьамѡангага адақәа (аҕәазқәа, ассақәа, ацшьқәа, аетцәқәа) иа-
ра убас ажьышәақәа ирыларсуп русура мѡақәызтцѡ анеров махә-
тақәагы.

Адәахьтәи рформа (рыцшра) иахәапшны ажьышәақәа ршоит
аҕьаҕьақәа, адырды иеицшу ацшандага иеицшу хәа. Мчыла ажьы-
шәақәа зегьы ириааиуеит атцьсхәцшра змоу, ишәпоу ажьышәақәа.
Ахарҕәалагақәеи ариашагақәеи реанеицдырххо, еиҕа иҕәҕеуу рга-
нахь иргоит изыхо ахәта.

Ажьышәақәа рус хада – артысра, арныҕәара ауп. Гәыц-гәыц-
ла ажьышәақәа ршоит: **ахи ахәамци** ржьышәақәа, **амахәар**
(хыхьтәи ахәар) ажьышәақәа, **ашьахәар (цякатәи ахәар)** ажьы-
шәақәа – хәа.

Ахы ажьышәақәа (мышцы головы) ршоит ѡ-гәыцкны: ами-
микатә жьышәақәа, аҕаҕагагәтә жьышәақәа хәа.

Амимикатә жьышәақәа иреиуоуп:

1. **Ахыбаѡ иақәу ажьышәақәа** (мышцы свода черепа);
2. **Абла акәша-мыкәшаҕтәи ажьышәақәа** (мышцы окруж-
ности глаза);
3. **Аҕырҕьара аҕтәи ажьышәақәа** (мышцы окружности рта);
4. **Апынтца акәша-мыкәшаҕтәи ажьышәақәа** (мышцы ок-
ружности носа).

Аҕаҕага жьышәақәа ыҕоуп **уҕәла** (парами) цшьба (зынза
аацырак):

1. **Аҕаҕага жьышәа** (жевательная мышца);
2. **Аргәтцыста жьышәа** (височная мышца);
3. **Абжьарахьтәи амтцәыжәѡацшра ажьышәа** (медиальная
крыловидная мышца);
4. **Аварахьтәи амтцәыжәѡацшра ажьышәа** (латеральная
крыловидная мышца).

Амимикатә жьышәақәа реиҕарак ыҕоуп ауаѡы ихиҕы иа-
моу арҕьастақәа, акылхарақәа рыкәша-мыкәша. Иаххәап: иҕы
арҕьара иакәыршаны иҕоуп иқьышәқәа ржьышәақәа; ипынтца
аҕышшаара иакәыршаны жьышәала еибаркуп, урт роуп апынтца
азыркуа, изыртбаауа, изыртәиуа; аблаҕы иҕоуп аблацәа иѡахо,
абла агәы хызтуа, ихызѡо, анахь-арахь изыртшра, рытра иҕазыр-
тәиуа; иҕазыргьежьуа, изхәапшраны иҕоуп аматәар иақәызкуа

уб.итц. Амимикатә жьышәакәа русура анервкәа имѡакәыртцоит. Дара хкы рацәала ишеилоу еипш, имѡапырго русурагы еиуеипшым. Урт русуракәа дара-дара еидхәалоуп. Ауафы игәалака-заара (агәыргъара, агәырѡара, атынчра, ашәа-зызара, ацъашъара, зегъазеипшра, ахәыцра, атәуара, аччара уб.итц.) ихы иҕы илзаныпшуа амимикатә жьышәакәа рыла ауп.

Амимикатә жьышәакәа иреиуоуп ахыбаѡ иакәу ацәа зыртысуа алымха зыртысуа ажьышәакәагы. Шъоукы рҕы ацәа иатцоу ажьышәакәа еиха иҕеиоуп, русурагы ахаҕы ианыпшуеит. Иаххәап: иҕоуп ауаа злымхацәкәа зыртысуа, зхы ажьы ацәа зыртысуа, зылахь ацәа зырххо уб.итц. Амимикатә жьышәакәа абаѡкәа ианрыдхәаламгы калалоит.

Акакага жьышәакәа рымчала цакатәи ацламхәа леи-ѡеиуеит, хыхьтәи ацламхәа иатцакшоит, ацламхәакәа ирылагылоу ахапыцкәа рыла афатә рҕакоит. Акакага жьышәакәа агәгәакәа иреиуоуп, еснагь рызхык мтысуа баѡык иаркуп, ртыхәа идырытсуа абаѡ иадырҕацалоуп.

Амимикатә жьышәакәа

Ахыбаѡ иакәу ажьышәакәа (мышцы свода черепа)

1. **Адаштә кәалзхылца** (сухожильный шлем), ахшыбаѡ акә иахарцоуп, ацәатцака иатцоуп, иамоуп: алахь аҕтәи амгәа (**адаштә хылца аҕтәи амгәа**) (лобное брюшко) **ахәдацъал аҕтәи амгәа** (затылочное брюшко). Адаштә кәалзхылца амгәакәа шацу рызегы ирыхьзуп **ахыбаѡ ахыхьтәи ажьышәа** (надчерепная мышца).

2. **Алымха апхьатәи ажьышәа** (передняя ушная мышца) алымхацә цхьака, нас, хыхь иахоит.

3. **Алымха ахыхьтәи ажьышәа** (верхняя ушная мышца) алымхацә иѡахоит, адаштә хылца цака илахоит, иарххоит.

4. **Алымха ашьтахьтәи ажьышәа** (задняя ушная мышца) цкьа иазхазом, алымхацә ашьтахька инахоит.

5. **Ахәдацъал надаадатәи ажьышәа** (поперечная выйная мышца) измам рацәаѡуп, ахәдацъал ацәа арххоит.

Абла акәша-мыкәшаҗтәи ажышәакәә (мышцы окружности глаза)

1. **Ацъымшь еимарцахәга жышәакәә ѿба** (мышцы сморщивающие брови). Аожышәак анеитцалауа ацъинтца аҗацтәара иѿацәхыкны ацъымшькәә рыбжьараҗы ацәә еимадыркычуеит.

2. **Адагьякәә ржышәә** (мышца гордецов), ацъинтца азкәәҗы ашьапы хауп, егы ахы ацәә иаларсуп. Аожышәак реандырххо ацъинтца ашьатаҗы надаада ацәә ианылоит акачыра.

3. **Абла иаҗыкәыршоу ажышәә** (круговая мышца глаза), ацәә иатцоуп, ацъинтца аганахьтәи аблатцакыраҗы ашьапы акуеит, ахәтакәә хца амоуп: аблатратә, аблацәатә, алагырзтә. Ари ажышәә аитцалара рныцшуеит аблатцакыра, алахь акычыра уб.итц. ианатаху иалшоит иара убас алагырз зтоу амакәан артбаарагы.

Аҗыркьара акәша-мыкәшаҗтәи ажышәакәә (мышцы окружности рта)

1. **Аҗыркьара иаҗыкәыршоу ажышәә** (круговая мышца рта), акышәкәә рыжәпара иалоуп, ианеитцалауа аҗыркьара аҗышәә тшәахоит, мамзаргы ианаркуеит, акышәкәә ацхьака иаркәәцәеит.

2. **Азамѿабаѿ ажышәә ду** (большая скуловая мышца), азхык азамѿабаѿ иаларсуп, егы ахы аҗыркьара иаҗыкәыршоу ажышәә иаларсуп.

3. **Азамѿабаѿ ажышәә хычы**, убригы азамѿабаѿи акышәи ирбыжьдоуп. Рыѿбагы акышәкәә ркәакь иѿахоит, мацк аганахьгы инахоит.

4. **Хыхьтәи акышә аѿахага ажышәә** (мышца поднимающая верхнюю губу).

5. **Хыхьтәи акышәи ацъинтца амтцәыжәѿеи рѿахага ажышәә** (мышца поднимающая верхнюю губу и крыло носа).

6. **Аҗыркьара акәакь аѿахага ажышәә** (мышца поднимающая угол рта).

7. **Азамѡа ажышѡа** (щечная мышца) аѣырѣара артшѡоит, азамѡа ахапыцѣа ирыднарѣѣѡлоит.

8. **Аччара ажышѡа** (мышца смеха), ауаа зегы еипшны иры-мазам, иѡоуп зынзак измазамгы. Аѣышѡѣа аварахь иахоит.

9. **Аѣырѣара акѡакь илахо ажышѡа** (мышца опускающая угол рта), аззык ѣаѣатѡи ацламѣѡбаѡ иаласоуп, егы ахы аѣышѡѣа рѣѡакь иамадоуп. Аѣырѣара акѡакь илахоит ѣаѣа, нас аварахь.

10. **ѣаѣатѡи аѣышѡа илахо ажышѡа** (мышца опускающая нижнюю губу), иѣанатѣауа ахъз иахѡоит.

11. **Ацламкѡыгѡ ажышѡа** (подбородочная мышца), ацламкѡыгѡ аѣа хыхь иѡахоит, ѣаѣатѡи аѣышѡа арѣѡѡѣуеит.

12. **Ацламкѡыгѡ надаада ажышѡа** (поперечная мышца подбородка), ацламкѡыгѡ ажышѡа аусура иаѣагылоуп. Измам раѣѡѡуп.

Аѣынѣа акѡша-мыкѡшаѣтѡи ажышѡѡѡа (мышцы окружности носа)

1. **Аѣынѣа ажышѡа** (носовая мышца) аззык **алац** (клык) ашьѡа иѡѡѡхыкны хыхьтѡи ацламѣѡа иаркуп, егы ахы ѡыѣьараны ишоит, аѣынѣа амѣѡыжѡѡа иаласоуп. Аус анауа аѣынѣа аѣышшаара артшѡоит.

2. **Аѣынѣа еиѡѡаага лазырѣѡуа ажышѡа** (мышца опускающая перегородку носа), аззык хыхьтѡи ацламѣѡбаѡ иаркуп, егы ахы аѣынѣа еиѡѡаага иаркуп. Аус анауа, аѣынѣа еиѡѡаага илахоит ѣаѣа.

Аѣаѣага жышѡѡѡа (жевательные мышцы)

1. **Аѣаѣага жышѡа** (жевательная мышца), аззык азамѡбаѡ архѡа иаркуп, егы ахы ѣаѣатѡи ацламѣѡбаѡ амахе иадырѣѡа-лоуп. Илеины иѡоу ѣаѣатѡи ацламѣѡа иѡахоит, иалшоит пѣьяѣагы анахара.

2. **Аргѣѣыста ажышѡа** (высочная мышца), аргѣѣыстѡтѡ ѣашѡашѡара ѣнарѣѡауеит, ажышѡа хыхьтѡи ахы **аргѣѣыстабаѡ**

акан (височная чешуя) иадырҕацалоуп, ҕаҕатәи ахы идашханы ҕаҕатәи ацламхәа амахә иадырҕацалоуп.

Илашьту ҕаҕатәи ацламхәа иоахоит, иалшоит шытахьҕа ана-харагы.

3. Амтцәыжәоа пшра змоу аварахьтәи ажышәа (латеральная крыловидная мышца). Наҕ-ааҕ аоҕышшәак аус анейцыруа ҕаҕатәи ацламхәа пхьаҕа инаскьоит. Руакы аус анауа, атҕатәи ацламхәа ганха иагоит.

4. Амтцәыжәоа пшра змоу агәтахьтәи ажышәа (медиальная крыловидная мышца), асалпшра змоу абао амтцәыжәоа азхык кыдуп, егы ахы ҕаҕатәи ацламхәабао амахә иаласоуп. Ацламхәа ганха иагоит (руак аус анауа), аоҕагы аус анейцыруа ҕаҕатәи ацламхәа пхьаҕа иагоит, иларҕәу ацламхәа иоахоит.

Ахәда ажышәақәа (мышцы шеи)

Ахәда жьышәақәа неихда-ааихдо еикәуп ирацәаны. Иршоит х-гәыпкны.

1. Ахәда хыхь иақәу ажышәақәа (поверхностные мышцы шеи);

2. Ахәда абжьараҕтәи ажышәақәа (серединные мышцы шеи);

3. Ахәда атцауларәтәи ажышәақәа (глубокие мышцы шеи).

Ахәда хыхь иқәу ажышәақәа (поверхностные мышцы шеи)

1. Ахәда ацәатҕаҕәтәи ажышәа (подкожная мышца шеи). Агәышпи ахәдеи рцәа арххоит, ҕаҕатәи ацламхәа илахоит, насгы аҕырҕьара акәакь инахоит шытахьҕа – ҕаҕа.

2. Агәышпи алтәжәоөи ацәымхацшреи ржьышәа (грудино-ключично-сосцевидная мышца) ацәатҕаҕәтәи ажышәа иацоуп.

Ахэда абжьарафэти ажышэакэа (срединные мышцы шеи)

1. Ө-мгэак змоу ажышэа (двубрюшная мышца), иамоуп апхьатэи ашьтахьтэи амгэакэа џба. Цакатэи ацламхэеи абзатцакатэи абаџи ирыбжьдоуп. Абзатцакатэи абаџ иџахоит, ацламхэа ланаркэуеит.

2. Аззбаџи – абзатцабаџи ржьышэа (шило – подъязычная мышца), иамоуп ипоу амгэа, ахы акуеит аргэцыста азззџеиаа акны.

3. Ацламхэабаџи абзатцабаџи ржьышэа (челюстно-подъязычная мышца), икьацсуп, иеицарсоуп. Аџжьышэак нак-аак иеидуп, абз атцака афьтца атца хэа икэу дара роуп. Ацламхэа еихаргэгэаны ианыкэу абзатцабаџ аџада иџахоит, абжьаацны ацламхэа тцака илахоит.

4. Ацламкэыгэтэ – абзатцабаџтэ жьышэа (подбородочно-подъязычная мышца), тцакатэи ацламхэа акнытэи абзатцабаџ ахь инагоуп, абзатцабаџ иџахоит, цхьака иагоит, мамзаргьы ацламхэа илахоит.

5. Агэышпыбаџи – абзатцабаџи ржьышэа (грудино-подъязычная мышца), икьацсуп. Абзатцабаџ илахоит.

6. Агэышпыбаџи – асапархэдырреи ржьышэа (грудинощитовидная мышца), 1-тэи аватцыс ахэдырреи агэышпыбаџи ркынтэи ицоит, асапарцшра змоу ахэдырра акынза. Акыркы тцака илахоит.

7. Асапарцшреи абзатцабаџи ржьышэа (щито-подъязычная мышца). Абзатцабаџ акыркы иазааигэанатэуеит, мамзаргьы акыркы аџада ихаранакуеит.

8. Асапаруатала иџахо ажышэа (мышца поднимающая щитовидную железу), жьышэа хэычык ауп, абзатцабаџ иаркуп. Акыркы иаду асапаруатала иџахоит.

9. Ажэџашэакэеи – абзатцабаџи ржьышэа – (лопаточно-подъязычная мышца) иаууп, ихышэпаауп, џ-мгэак амоуп: хыхьтэи, тцакатэи, рыбжьара адаш бжьоуп. Ажэџашэакэа анымцысуа абзатцабаџ алада илахоит (нас аварахь), убри адагьы ашьа-

дакәеи анервкәеи ахәдаҕеи изтоу атыхәтеи иааханы аҗсеивгара рнаҕоит.

Ахәда атцауларәтәи ажышәәкәә (глубокие мышцы шеи)

1. Аҗхятәи амардуантә жышәә (передняя лестничная мышца) III-VI-тәи ахәда аҕәыркәылкәә ркынтәи ицоит 1-тәи аватцыс аҕынза. Ахәда аниашоу 1-тәи аватцыс исахоит, аватцыс (1) анымтцысуа ауаҕы ихи ланаркәуеит, азганк ахь иарнаауеит.

2. Абжьаратәи акыбатә жышәә (средняя лестничная мышца), хыхьтәи ахәда аҕәыркәылкәә 6 ирыдхәалоуп, цаҕатәи атцыхәа аватцыс (1) иаркуп.

3. Ашьтахьтәи акыбатә жышәә (задняя лестничная мышца), V-VI-тәи ахәда кәыркәылкәә ркынтәи 2-тәи аватцыс ахь инеиуеит. 2-тәи аватцыс шьтнахуеит, мамзаргыы ахәда ашшара архәоит цаҕа, нас аварахь.

4. Ахы ажышәә хәхәә (длинная мышца головы), ахәда кәыркәылкәә III-VI раҗхятәи рхәыгәрақәә идыркны ицоит хыхь ахәдаҕалбао атцакатәи ахәыгәрахь. Ауаҕы ихи ихәдеи цхьаҕа иархәоит.

5. Ахәда ажышәә хәхәә (длинная мышца шеи), атлант инаркны азқәә кәыркәылкәә III-IV ркынза иназоит. Ахәда ашшара архәоит цхьаҕа, мамзаргыы аус зуа ажышәә аганахь.

6. Ахы аҗхятәи ажышәә иаша (передняя прямая мышца головы), икьаҕуп, атланти ахәдаҕалбаои ирыбжьдоуп. Ажышәәкәә руақы аус анауа иара аганахь ауаҕы ихи арнаауеит, аоҕагы аус аныруа, ауаҕы ихи иаҗхьаҕа иладыркәуеит.

7. Ахы аварахьтәи ажышәә иаша (боковая прямая мышца головы), ипшьыркцоуп, убригыы атланти ахәдаҕалбаои ирыбжьдоуп. Ауаҕы ихи иара ажышәә аганахь иарнаауеит, аоҕагы аус анеицыруа ихи аҗхьаҕа иладыркәуеит.

Ахәамц ажышәәкәә (мышцы туловища)

Ахи амаха-шьахақәеи (амахәар, ашьахәар) рыда иаанхаз аҗәеижьхәта иахьзуп **ахәамц** (туловище).

Ахэамц ажышэақәа ршоит цшь-гэыцкны:

1. **абга ажышэақәа** (мышцы спины);
2. **ахэда ажышэақәа** (мышцы шеи);
3. **агэышцы ажышэақәа** (мышцы груди);
4. **амгэацәа ажышэақәа** (мышцы живота).

Абга ажышэақәа (мышцы спины) иахькыду ртыц уахэацшны иушар ауеит ѿ-гэыцкны: хыхь иақәу ажышэақәа итцаула-ны икыду ажышэақәа хәа.

Абга хыхь иақәу (поверхностные мышцы спины) хәа ицхьа-зоуп ѿба-ѿбала икәоу бжъ-жышэак:

1. **Атрапециацшра жышэа** (трапециевидная мышца) икәа-цсуп, итбаауп, ахахэдеи ажәѿашәақәеи азқәеи еиманадоит, иарххоит, ауаѿы ихы шытахькәа иахоит.

2. **Абга ажышэа кәақәа** (широчайшая мышца спины) икәацсуп, азқәа иларкәны иадуп, азбжак атрапециацшра змоу ажышэа иатцоуп (хыхьтәи ахы), ацсыцлагаѿагара иацхраауеит, ажәѿа ахэамц иаднакылоит.

3. **Аромбцшра жышэаду** (большая ромбовидная мышца) атрапециацшра жышэа иатцоуп, азқәа ақәыркәылқәеи ажәѿашәақәеи еиднахәалоит, иарххоит.

4. **Аромбцшра жышэахычы** (малая ромбовидная мышца) аду хыхьала иавоуп, иаха ипоуп, ажәѿашәақәа ахы кны иахоит азқәахь.

5. **Ажәѿашәақәа иѿахо ажышэа** (мышца поднимающая лопатку) атрапециацшра жышэа иатцоуп, иаха ишәпоуп, ажәѿашәақәа шытнахуеит, ахэда иадуп, хыхьтәи ахәдакәыркәылқәа 4 идыркуп.

6. **Хыхьтәи ашьтахьтәи ихапыцырку ажышэа** (верхняя задняя зубчатая мышца) ахы акуеит аибара кәыркәыл аѿиаа ақнытә, атыхәа рыдыркәацалоуп II-V-тәи аватцарақәа адәахьтәи рган. Хыхьтәи аватцарақәа ирѿахоит, ацсыц лагаѿагара иацхраауеит.

7. **Цақатәи ашьтахьтәи ихапыцырку ажышэа** (нижняя задняя зубчатая мышца) икәацсуп, итцагоуп, абга икәақәазоу ажышэа иатцоуп, ацқатәи аватцарақәа идыркуп. Ацсыц лагаѿагара иацхраауеит.

Атцауларәтәи абға ажышәәқәә (глубокие мышцы спины) ршоит ѿбаны: абға ажышәә ауқәә, абға ажышәә кьәғқәә хәә.

Абға ажышәә ауқәә (длинные мышцы спины) иреиуоуп: 1. **Ахы амакажышәә** (ременная мышца головы). 2. **Ахәда амакажышәә** (ременная мышца шеи). Арт рыѿбагы рыхқәә аҕәыркәыл хәиаақәә идыркуп. Ахы, ахәда ашьтахька инахоит, идыр-тәуиет. 3. **Ахәамц зыриашо ажышәә** (мышца выпрямляющая туловище), абғағы иҕоу ажышәәқәә зегь реиха иаууп, алшарагы гәгәоуп. Аҕәыркәыл ахәиаақәә наҕ-ааҕ ирывоуп. Иа-моуп амахәқәә:

1. **аҕәкәылбаѿи аватцарақәеи ржышәә** (подвздошно-реберная мышца) убригы х-хәтак аманы иҕоуп, агәышпытә, ама-кәҕахәаратә, ахәдатә.

2. **иаузоу ажышәә** (длиннейшая мышца), убригы иамоуп х-хәтак – ахы, агәышпы, амакәҕахәара рыхәтақәә.

3. **ахәиаақәә ржышәә** (остистая мышца) ахәиаақәә иры-воуп наҕ-ааҕ, убригы х-хәтак амоуп: ахы ахәта, ахәда ахәта, агәышпы ахәта.

4. **нададатәи аҕәыркәылхәиаа ажышәә** (поперечно-остистая мышца) ахәамц зыриашо ажышәә ихнаѿоит. Иамоу амахәтақәә зегьы реандырххо абға хыхьтәи ахәта дыриашоит, ауаѿы ихы ишьтахька иахоит, мамзаргы ихы раҳаны инна-кылоит.

5. **рацәацъара ишоу ажышәә** (многораздельная мышца) аҕәыркәыл ахәиаақәә ирыбждоуп.

6. **артцәига жышәәқәә** (мышцы вращатели). Урт иреиуоуп: ахәда зыртәиуа, агәышпы зыртәиуа, амакәҕахәара зыртәиуа хәә хаз-хазы аус зуа ажышәәқәә, аха зегьы рыхқәә аҕәыркәыл хәиа-ақәә идыркуп, кәыркәылқәак ирхыганы даеа кәыркәылхәиаак иамадоуп, абғашшарагы дыриашоит, идыртәуиет.

Абға жышәә кьәғқәә (короткие мышцы спины) хәә иц-хьазоуп:

1. **Ахәиаабжьаратә жышәәқәә** (межостистые мышцы). Аҕәыркәыл ахәиаа азхык иаркуп, егы ахы аѿбатәи аҕәыркәыл ахәиаа иамадоуп, реандырххалак абға дыриашоит, ириашаны ианыҕоу цъарак иааныркылоит.

2. Надаадабжыратэи ажышэақэа (межпоперечные мышцы) икьаёзоуп надаада-хылҕеиаақэа ирбыжьдоуп. Абгашшара цыарак ишьақэкны иркуеит, ма идырхэоит аварахь.

3. Аватцарақэа шытызхуа ажышэақэа (мышцы, поднимающие рёбра), урт ахыамоу агэы абыцакыа иаду акэыркэылкэа надаадатэи рыхеиаақэа ркны ауп. Аватцарақэа ирфахоит. Икоуп аватцарақэа шытызхуа иауу ажышэақэаггы, урт ватцыск иахыршэтны инашьтуп егы аватцысахь. Уртгы аватцарақэа ирфахоит.

4. Ахэдацал атцакатэи ажышэақэа ргэыц (группа подзатылочных мышц), иеикэахцхьазап:

а) ахы ашьтахьтэи ажышэа иаша ду (большая задняя прямая мышца головы);

б) ахы ашьтахьтэи ихэычу ажышэа иаша (малая задняя прямая мышца головы);

в) ахы атцакатэи ажышэа наа (нижняя косая мышца головы);

г) ахы хыхьтэи ажышэа наа (верхняя косая мышца головы).

Ахэдацал атцакатэи ажышэақэа рымчала ахы ашьтахькеи аварахы идырнаауеит, идыртэиуеит.

Агэышпы ажышэақэа (мышца груди) ршоит 6-гэпкны:

1. агэышпы хыхьла иақэу ажышэақэа (глубокие мышцы груди).

2. агэышпы атцаулараётэи ажышэақэа (глубокие мышцы груди).

Агэышпы хыхьла иақэу ажышэақэа:

1. агэышпы ажышэаду (большая грудная мышца), (оба икоуп) икьаёзоуп, агэышпы икыдуп, ажэфа агэышпахы иаахоит, ажэфахыр анымтысуа, агэбыца ифахоит, иартбаауеит.

2. агэышпы ажышэа хэычы (малая грудная мышца), икьацсуп, еицарсоуп, аду иатцоуп II-тэи аватцаратэ хэдыррақэа рёы ахы акуеит, егы ахы ажэфашэакыа иадхэалоуп. Ажэфашэакыа ланаркэуеит, аватцарақэа ирфахоит.

3. алтэжэфа атцакатэи ажышэа (подключичная мышца); ихэычуп, иаазыхэхэоуп, алтэжэфа иатцоуп ахэхэарала. Алтэжэфа цакыа илахоит, мамзаргы аватцыс ифахоит.

4. апхьатэи ихапыцырку ажышэа (передняя зубчатая мышца) икьаёзоуп, агэышпы апхьатэи аган иадуп. VIII-IX ава-

тараққа идыркуп, аватараққа хәуа ашьтахьқа ииасуеит, ажә-
шәәкьа иатцганы атцкар иадырқацалоуп. Ажәшәәкьа абгаш-
шара иапырнагоит, ажәшәәкьа атыц итанаргыежьюеит, ацсыц
әгара иацхраауеит.

Агәышпы атауларәтәи ажышәәкә:

1. адәахьтәи аватарабжьаратә жышәәкә (наружные ме-
жреберные мышцы), ацсыц әгара иацхраауеит.

2. аонытқатәи аватарабжьаратә жышәәкә (внутрен-
ние межрёберные мышцы), ацсыц лагаәгара иацхраауеит.

3. аонытқазатәи аватарабжьаратә жышәәкә (самые
внутренние межреберные мышцы), аватара бжьара тдыр-
тәауеит.

4. аватарақәа рытқатәи ажышәәкә (подрёберные мыш-
цы), аватарақәа рышьтахьтәи ртыхәәкә рәы аонытқәа ала иры-
бждоу жышәәкәоуп, ватцыск иахыжьны егы аватцыс иадхәа-
лоуп. Ацсыц лага-әгара иалахәуп.

Ажытқьа (диафрагма) иамоуп итегь ахьзқәа: ауардалцәа;
акат; апрал. Хара иаххәалоит ажытқьа хәа. Уи, – итәгоу, итбаау,
зыгәтә дашроу жышәоуп. Агәтцәа, аца, аваныза, акьатеикәа,
ачача хыхьала ирықәуп, агәи арцқәкәи тқәала ирытцоуп. Агреи
архәарахи еиөызшо ари ажышәа иамоуп ахәтәкәа:

1. агәышпыбаөтә хәтә (грудинная часть), агәышпыбаө иа-
хьаду аган;

2. аватаратә хәтә (реберная часть), аватарақәа иахьрыду аган;

3. амакәахәаратә хәтә (поясничная часть) абгашшара иа-
хьаду аган. Ажытқьа иамоуп аидхәалагакәа, акылтцәарақәа,
акылхарақәа, адашрақәа. Акылтцәарақәа иреихәу иахьзуп **акы-
рқьыдатә кылтцәара** (пищеводное отверстие).

Ажытқьа иамоу ажышәа рахәыцқәа зегьы адашрафәы рых-
кәа еиласоуп. Уи адашра иахьзуп – **адаштә гәтә** (сухожильный
центр), уи иамоуп хьбгыцк зәоу атла амахәтә апшра. Агәтан-
тәи абгы иакәуп агәы нақ-аактәи абгыцқәа арцқәа ахәтәкәа
рықәуп.

Ажытқьа ацсыцлагаәгарафәы ихадароу жышәоуп, ианеи-
талауа – икьацсхоит, ахауа иацхраауеит, ианеитцытцәуа ахауа ала-
гара, әгара, агәбыца икәхара иацхраауеит.

Амгэацэа ажышэақэа (мышцы живота) иахьамоу ртып иахэапшны иршоит х-гэыпкны:

1. амгэацэа аварахьтэи ажышэақэа;
2. амгэацэа апхьатэи ажышэақэа;
3. амгэацэа ашьтахьтэи ажышэақэа.

Амгэацэа аварахьтэи ажышэақэа (мышцы боковой стенки живота):

Х-еыткны иеиқэуп.

1. хыхь иақэуп амгэацэа адэахьтэи ажышэа кынаа (наружная косая мышца живота). Уи агэчамабаоқэа ркынтэи инагоуп **амгэацэа ацэахэаш ахь** (белая линия живота), азбжак аватцарақэа ирыдырқацалоуп. Иалшоит ахэамц апхьақа архэара. Руакы аус анауа ахэамц хынаауеит. Ари ажышэа амгэацэа қацаза иқазтцо ажышэақэа ируакуп.

2. аобатэи аеыт – аонытқатэи ажышэа кынаа (внутренняя косая мышца живота) ахьзуп, икьацсуп, ашьтахьынтэи апхьақа ииасуеит, апшандага еипшуп. Цақатэи ахэтақэа руак **ацацхатэ канал** (паховый канал) ақалара иалахэуп. Амгэацэа ақатара қацаза иқазтцо ажышэақэа иреиуоуп. Ари ажышэа анеитцало ахэамц аганахь иартэиуеит.

3. Амгэацэа надаадатэ жьышэа (поперечная мышца живота), икьақыоуп, зегь реиқа итцаулань зтып ылху амгэацэа аварахьтэи ажышэақэа иреиуоуп. Ари ажышэаггы амгэацэа ақатара қацаза иқанатцоит, амгэацэа тархханы иакуеит, иаркьацсуеит, агэбыца атца еиманаргэгоит.

Амгэацэа апхьатэи ажышэақэа (мышцы передней стенки живота):

1. амгэацэа жьышэа иаша (прямая мышца живота) ажышэа ауқэа иреиуоуп. Амгэацэа апхьала иадуп, хыхь агэышпылымхаи V-VII аватцарақэа рыхэдыррақэеи идыркуп, **цақа аехэыбао** (лобковая кость) аилағьартафы иаларсуп. Ажышэақэа оба нақ-аақ еивоуп, рыбжьара амгэацэа ацэахэаш бжьоуп. Цшы-цъара рақара амгэацэа жьышэа иаша иамоуп адашрақэа.

2. ажышэа қэацэ (пирмайдальная мышца) иеицарсоуп, ауаа зегьы еипшны ирымазам, ашьапы акуеит аехэыбао акынтэи, хыхь ишөеиуа идашханы амгэацэа ажышэа иаша иалалоит.

Арт ажышэақәа рыџбагы амгәацәа ақатара қацаза иқар-
тоит, ахәамц ацхьақа идырхәоит, амгәацәа ацәахәаш дырх-
хоит, ацсыц лагаџагара иацхраауеит. Амгәацәа аварахьтәии
ацхьатәии ажышэақәа ианатаху аамтазтәи русеицурала амгәа
еимадыргәгәоит, убриала идырмариоит адәахьцара, азкатәара,
ахшараиура.

Амгәацәа ашьтахьтәи атзы ажышэақәа (мышцы задней
стенки живота):

1. амақәахәара ажышәа цшыркца (квадратная мышца
поясницы), иқьацсуп. XII-тәи аватцysi агәчама амтәыжәџеи
рыбжьара ибжьдоуп. Агәчама аџада иџахоит, XII-тәи аватцys
алада илахоит, азара аганахь архәара иалахәуп.

Амгәацәа аварахьтәигы, ацхьатәигы, ашьтахьтәигы ажы-
шэақәа ирымоуп изтоу ажышәа кәыршақәа. Зны-зынла џба-
хца жьышәа уи акәырша рзеицшуп – иаххәап, ажышәа иа-
шақәа тоуп атыхәтеи. Убарт атыхәтеикәа реиларсырта ам-
гәацәа агәтафы ихәхәаза агәышплымха инаркны аехәыбаџ
ақынза ицо ацәахәа иахьзуп **амгәацәа ацәахәаш** (белая линия
живота).

Убри ацәахәа агәтаншәа иаанахәоит игъаз, шәахста жьыла
итыртәау **ачапан амацәаз** (пупочное кольцо). Ауаџы амгәарта
дантоу убри ачапан итысуа ашьадақәа рыла ипсы тоуп, зцәа да-
лашәаз иан лцәеижь дадхәалоуп, ицәеижь иатаху зегь рыла деи-
кәыршәоуп.

Ачапан акәша-мыкәша ажышәа еилағьара уамак игәғәам,
убри иахкьаны арақа ласы-лассы иаанахәоит акылчаара – ач хәа
изышьтоу, уи **ачапан афәтәи ач** (пупочная грыжа) ахьзуп.

Ацацха аканал (паховый канал)

Ацацха каналқәа (џба) амгәацәа илатцакны ауатәақәа рзааи-
гәара нақ-аақ ихәытцаланы ицо иреиуоуп. Уи аканал ахацәа рфы
итысуеит **ажәлатра атцга** (семенной канатик), ахәса рфы **ака-
зык адхәалага кәымпыл** (круглая связка матки).

Аканал ахы ырнааны иџашьтуп аехәыбаџ иахышьтны 4-5
сантиметра рақара аџада.

Ацацха аканал аҕышһета иахьзуп **адәахьтәи ацацха мацәаз** (поверхностное паховое кольцо). Уи аҕацшра амоуп. Ацацха аканал аҕышһета нормала иҕазар, ауаҕы инацәкьыс тамло аҕынза итшәазароуп.

Ацацха аканал аҕышһетәи антцәамтаҕы иахьзуп **атцауларәҕтәи ацацха мацәаз** (глубокое паховое кольцо). Араҕа ацацха аканал иаҕа итбаауп. Ацшқа икәаҕькәа зны-зынла уи аканал италаны иҕаскьоит, уаҕа иаанхоит, ахьаа инаҕаргы калоит.

Хыхьтәи ахәар ажьышәақәа
(мышцы верхней конечности)
Хыхьтәи ахәар амаҕа ажьышәақәа
(мышцы пояса верхней конечности)

Урт рахь ипхьазоуп ф-жьышәак:

1. адельтацшра ажьышәа (дельтовидная мышца), ажәа кәартәра иахарцоуп. Аззык акуеит алтәжәәи ажәашәақәи ркны, еҕи ахы адырқацалоуп ажәабаа ахәыгәра. Ажәа ацхьаҕа иаахоит, анапы шьтахьҕа инахоит иҕартәины.

2. ажәашәақьатә хәиаа ахыхьтәи ажьышәа (надостная мышца), х-кьыпшк амоуп, ажәашәақьа аҕадахьтәи аҕашәашәара тнартәауеит, еҕи атыхәа ажәабаа иадырқацалоуп. Ажәа ахәамц иаднахуеит.

3. ажәашәақьатә хәиаа цакатәи ажьышәа (подостная мышца), еицарсоуп, икьапсуп. Ахы шнеиуа идашхоит ажәабаа иадырқацалоуп.

Ишьтыху анапы шьтахьҕа иагоит, ажәа адәахьы иартәуеит.

4. ажьышәа кәымпыл хәычы (малая круглая мышца) икәымпылны, иаахәхәашәа, ажәашәақьа авараҕтәи атцар иаркны ажәахыр аҕәартәра амакәан иаларсуп. Ажәахыр аҕәартәра инахоит.

5. ажьышәа кәымпыл ду (большая круглая мышца), икьацсуп. Ажәашәақәи ажәабааи ирыбжьдоуп. Ажәа артәиуеит, шьтахьҕа иахоит, ахәамц иаднатоит.

6. ажәашәақьа иатцоу ажьышәа (подлапаточная мышца), ажәашәақьа атәҕтәи аҕәаара зегы тнартәауеит, аҕбатәи

ахы ажəѳабаѳ иадырќацалоуп (адаш ала). Ажəѳабаѳ артѳеиуеит, иааханы ахəамц иаднатѳоит.

Амахəар ажышəаќəа
(мышцы свободной верхней конечности)
Ажəѳа ажышəаќəа (мышцы плеча)

Ажəѳа ажышəаќəа шоит ѳ-гəыцкны: ацхьатəиќəа, ашьтахь-тəиќəа хəа.

Ажəѳа ацхьатəи ажышəаќəа (передняя группа мышца плеча) иреиуоуп:

1. ѳ-хык змоу ажəѳа ажышəа (двуглавая мышца плеча) икəымпылуп, адырды иеицшуп. Ажəѳабаѳ ацхьаќала иадуп, ацəа аќəуп. Ахќəа руак аууп, уи ажəѳашəаќьа аќынтəи ажəѳа-хыр аќəартəра иагəылсны илеиуеит. Егьи ахы кьаѳуп, уи ажəѳа-шəаќьа аѳиаа аќнытəи иаауеит. Ажышəа амгəа аууп, атцыхəа дашуп, ашəахəабаѳ ахəыгəра иадырќацалоуп. Амышьхəылтц ханарќəалоит, ацыжəѳа танаргьежьюеит, анапы ахəамц иаднах-уеит, иаднатѳоит.

2. ацыци ажəѳеи ржышəа (клюво-плечевая мышца) ѳ-хык змоу ажəѳа жышəа икьаѳу ахы иатѳоуп. Апсаатə апыц апшра змоу ахəиаа аќны ахы акуеит, атцыхəа ажəѳабаѳ тьаќатəи абжаѳы иадырќацалоуп. Амахəар иѳахоит, ацхьаќа иианагоит.

3. ажəѳа ажышəа (плечевая мышца), ишəпоуп, адырды иеицшуп, ажəѳа тьаќатəи абжаѳы ѳхык змоу ажышəа иатѳоуп. Ахы акуеит ажəѳабаѳ агəтə илатцакны, амышьхəылтц аќəартəра иаласоуп, уаќа иаанымѳаскəа амышьхəылтцтə хəыгəрагы иа-ларсуп. Амышьхəылтц ханарќəалоит, иарххоит. Напышьашəала аус зуа рѳы арт иеиќəахцхьазаз ажəѳа ажышəаќəа адəахьала иалпыкќа иубоит.

Ажəѳа ашьтахьтəи ажышəаќəа (задняя группа мышц плеча) иреиуоуп:

1. х-хык змоу ажəѳа жышəа (трəхглавая мышца плеча), ажəѳа ашьтахьтəи аган зегьы хызѳо, ажəѳа аќəартəра иаркны амышьхəылтц аќəартəра аќынза иназо, хыхьтəи антцəамтəѳы х-хык змоу жышəа гəгəоуп.

Иауу ахы (длинная головка) акуеит ажэџашэаќыа аќэартэра атќаќа, ицоит тќаќа ажэџабаџ иадланы. **Агэыбжыаньтэи ахы** (медиаьная головка) ажэџа ашьтахьтэи атќар аџы ахы акуеит, убри еипш **аварахьтэи ахгы** (латеральная головка) уаќа ахы акуеит, нас тќаќа ицоит егырт ахќэа ирываланы. Ахќэа ахцагы еила-лоит, ирылтцуеит ажышэа амгэа – адырдпшра аманы, иааќэазны, тќакатэи антэамтахь идашуп. Ажышэа анеитцало амахэар шьтахьќа иагоит, ахэамц иаднахалоит, амышьхэылтц еитцнахуеит.

2. амышьхэылтц ажышэа (локтевая мышца), рацэак идум, аќэацэцшра аманы, х-хык змоу ажэџа ажышэа агэыбжыаньтэи ахы иахагылоуп. Ахы акуеит ажэџабаџ тќакатэи азбжаџы, егыи антэамтэа амышьхэылтц џеиаа иаласоуп.

Апыжэџа ажышэаќэа (мышцы предплечья) х-гэыпкны ишоит: апхьатэиќэа, аварахьтэиќэа, ашьтахьтэиќэа џэа. Урт еи-ќэуп еыт-еытла.

1. итазыртэиуа ажышэа кэымпыл (круглый пронатор). Апы-жэџа аонытќа итанартэиуеит, апыжэџа ахарќэалара иалахэуп.

2. анапыхэда хазыркэало ашэахэабаџтэ жышэа (лучевой сгибатель запястья). Анапы ханарќэалоит, аонытќа итанар-тэиуеит.

3. иауу анапаштэа жышэа (длинная ладонная мышца) адырдпшра змоу жышэоуп, адаш ауны иамоуп. Анапаштэатэ деилаѓарта (апоневроз) арххоит, анапы ханарќэалоит.

4. анапыхэда хазыркэало амышьхэылтцбаџтэ жышэа (локтевой сгибатель запястья), адаш шэпоуп, амгэа аахэхэаны атќатэи идашу антэамтэа акаркляшбаџ (анапыхэда абаџ) иады-рќацалоуп. Анапыхэда ханарќэалоит.

5. хыхь иаќэу анацэархаќэалага жышэа (поверхностный сгибатель пальцев) џ-хыки мгэаки амоуп, атцыхэа адаш цшы-цъара аеашоит, анапаштэа итцсны анацэхыркэараќэа рахь инеи-уеит. **Ахысга нацэа** (указательный палец), **агэыбжынацэа** (средний палец), **азыгнацэа** (безимьянный), **анацэќыыс** (мизи-нец) рыбжьаратэи анацэхыркэараќэа ирыдырќацалоуп. Анацэ-хыб ада егырт анацэаќэа ханарќэалоит.

6. атцауларэџтэи анацэа рхарќэалага жышэа (глубокий сги-батель пальцев), апхьа зызбахэ џэоу ажышэа иатцоуп, иеипшуп.

Анацэакэа рыѡазараѣтѣи анацэхырѣарақэа ханарѣалоит. Хыхь иақэуи атцаулараѣтѣи ажышэакэа рдашқэа анацэакэа иахьрыд-тцоу ирымоуп ирзеилоу атыхэтеикэа, уа еснагь ицэаакуп. **Анацэ-харѣалагақэа ирзеилоу атыхэтеи цэаак** (общее синовиальное влагалище сгибателей пальцев кисти) иеипшу, аха зхала икоу атыхэтеи цэаакэа рымоуп анацэакэа зеггы рхарѣалага дашқэа.

7. анацэхыб ахарѣалага иауу ажышэа (длинный сгибатель большого пальца кисти) иамоуп ахатэы тыхэтеицэаакы, адаш атдыхэаѣтѣи анацэхырѣарбаѡ иадырѣацалоуп. Анацэхыб антцэамта ханарѣалоит.

8. артцѣига жышэа цшыркца (мышца, квадратный пронатор), амышьхэылтцбаѡи ашэахэабаѡи еикэанартцѣиуеит.

9. ажэѡеи ашэахэабаѡи ржышэа (плечелучевая мышца), адырдцшра амоуп, апьжэѡа авараѣы икыдуп. Амышьхэылтц ханарѣалоит, ашэахэабаѡ анахь-арахь иартцѣиуеит.

10. анапыхэда зыриашо ашэахэабаѡ иауу ажышэа (длинная лучевой разгибатель запястья), адырдцшра амоуп, адашра поуп, иаууп. Амышьхэылтц ханарѣалоит, анапыхэда ариашоит.

11. анапыхэда зыриашо ашэахэабаѡ ажышэа кьаѣ (короткий лучевой разгибатель запястья), адаш иамоуп атыхэтеи цэаакы, анапыхэда ариашоит.

12. анапыхэда зыриашо амышьхэылтцбаѡ ажышэа (локтевой разгибатель запястья), адырды иеипшуп, ихэхэоуп. Адаш шэпоуп икьаѣуп, ахатэы тыхэтеи цэаакы амоуп. Анапыхэда ариашоит.

13. анацэакэа рыриашага (реитцыхга) ажышэа (разгибатель пальцев), ацэа иатцоуп, атдыхэахь аеашоит цшыцьѡара, урт ирымоу адашқэа цшыба атыхэтеицэаакэа ирцоуп. Анацэакэа ариашоит, анапы ариашара иацхрауеит.

14. анацэкьыс ариашага (разгибатель мизинца) адырдцшра амоуп. Анацэкьыс ариашоит.

15. атартцѣиаага жышэа (мышца супинатор), амышьхэылтцбаѡи ашэахэабаѡи рхаѣтѣи антцэамтақэа ирыбжыдоуп, амышьхэылтц ариашоит, апьжэѡа адэахы итанартцѣиуеит.

16. анацэхыб инахо иауу ажышэа (длинная мышца, отводящая большой палец кисти), ашэахэабаѡи амышьхэылтцбаѡи

рҕынтәи ахы акуеит, ашәахәабәә антцәамтәҕы идашхоит, I ама-
ҕабәә иадырҕацалоуп. Анацәхыц инахоит, анапы зеггы ишна-
хо еицш.

17. анацәхыб зыриашо ажышәа кьаҕ (короткий разги-
батель большого пальца кисти). Анацәхыб анацәхырҕәара ина-
хоит, иариашоит.

18. анацәхыб ариашага иауу ажышәа (длинный разгиба-
тель большого пальца кисти), амгәа адырды иеицшуп, адаш аууп,
аҕыхәҕеи цәаакы иҕоуп.

19. ахыста нацәа ариашага (разгибатель указательного паль-
ца), ипоу ихәхәоу амгәа амоуп, ари ажышәа шыуоки зынзаггы
ирымазам.

Анапы ажышәәкәа (мышцы кисти) ө-гәыпкны иршоит:
анаштәәтәиқәа, анапазқәәтәиқәа хәа.

Анапаштәәтәи ажышәәкәа (мышцы ладонной поверхно-
сти) иреиуоуп:

1. анацәхыб инахауа ажышәәкьаҕ (короткая мышца, от-
водящая большой палец кисти), адашраҕы иаанахәоит **асесам-
пцра змоу абаөчыда** (сесамовидная кость). Анацәхыб инахоит,
уи аҕыхәәтәи анацәхырҕәара ханарҕәалоит.

2. анацәхыб ахарҕәалага ажышәәкьаҕ (короткий сгиба-
тель большого пальца кисти). Анацәхыб ашьаҕәтәи анацәхы-
рҕәара ханарҕәалоит.

3. анацәхыб аҕазырғыло ажышәа (мышца противопостав-
ляющая большой палец кисти), анацәхыб анацәкьыс иаҕанар-
гылоит.

**4. анацәхыб иаахауа ажышәа (мышца, приводящая боль-
шой палец кисти)**, ө-хык амоуп, анацәхыб иаахоит, ашьаҕәҕы
иханарҕәалоит.

5. анапаштәә ажышәа кьаҕ (короткая ладонная мышца),
итәҕоуп, азхык ацәа иаларҕацоуп. Анапаштәә арххоит, анацәхыб
ашьаҕәтәи ажыетцәара аркыцуеит.

6. анацәкьыс инахо ажышәа (мышца, отводящая мизи-
нец), анацәкьыс ашьаҕәҕы иханарҕәалоит, аварахь инахоит.

7. анацәкьыс ахарҕәалага ажышәа кьаҕ (короткий сгиба-
тель мизинца), анапыхәдәҕы иҕоу аҕәәхәбәә аҕынтәи анацә-

кбыс ашьаҕаҕтәи анацәхыркәарахь инеиуеит. Анацәкыкыс «афыз-цаа» ирыднакылоит, ашьаҕаҕ иханаркәалоит.

8. анацәкыкыс аҕазыргыло ажышәа (мышца противопоставляющая мизинец).

Ахәачацшра (ахәаццшра) жьышәақәа (червообразные мышцы), хыцхьазарала цшьба ыкоуп, анацәақәа рыщыцхьаза рызқәа-хьала рышьаҕақәа ирыларсуп. Арт ажышәақәа реандырххо ана-цәа ашьаҕаҕы ихақәалоит, агәҕеи атцыхәеи иашахоит.

Анапашҕаҕтәи абафбжьаратә жьышәақәа (ладонные межкостные мышцы) амаҕабафқәа рыбжьара ибжьгоуп, рдаштә цы-хәақәа анацәа ашьаҕаҕтәи анацәхыркәара иаркуп. Анацәақәа рышьаҕақәа рҕы ихадыркәалоит, убасқан анацәа агәҕеи атцы-хәеи дыриашоит.

Анапазқәаҕтәи абафбжьаратә жьышәақәа (дорсальные межкостные мышцы) зынза хыцхьазарала цшьба ыкоуп. Ашәа-хәабаф аганахьтәи аф-жьышәак агәыбжьынацәеи азыгнацәеи анацәкыкыс аганахь иахоит, егырт афжьышәак агәыбжьынацәеи ахысганацәеи анацәхыб ахь иахоит, убасқан рыцшьбагьы ана-цәақәа рцыхәақәа дыриашоит.

Афыттра аҕашәашәара (подмышечная ямка)

Агәбыца амахәар ахьаларсу атцақатәи аҕашәашәара иахьзуп афыттра. Уатәи ацәатцакаҕы икоуп алимфатә еикәхәаларақәа, ауаталақәа, ашьадақәа, анервқәа рацәаны. Уақа ирацәоуп ацхзы зыршуа ауаталақәагьы. Ауафы ицәеижь шәуа ианалагалак афы-ттраҕы ахьы ақәлоит, уи иахьзуп афыттрахәы. Афыттра ацәеи аш-шеи ақәухыр иаапшуеит ажышәақәа рыла ихыкәыршоу афыттра агәафара цәула.

Цақатәи ахәар ажышәақәа (мышцы нижней конечности)

Цақатәи ахәар амақа (мышцы пояса нижней конечности), агәчама ажышәақәа (мышцы таза)

1. амақәахәара ажышәа ду (большая поясничная мышца), иаууп, амгәа адырды иеипшуп. Ацқәа хәба змоу хыхьтәи ахы

рыдхэалоуп агэбыцакыа XII-тэи акэыркэыли амакѣахэара хыхь-тэи акэыркэылкэа пшьбеи. Цакатэи ахы агэчама жьышэакэа ирыларсуп, ианейтцало урт арххоит.

2. амакѣахэара ажышэа хэычы (малая поясничная мышца), хыхь зызбахэ ххэаз иейтцоуп, агэчама афнытцкатэи ажышэакэа арххоит.

3. акэкэылатцаѣтэи ажышэа (подвздошная мышца), акэкэылбаф иадыркацалоуп, иейцрасоуп, аззык хыхь зызбахэ хэоу ажышэа иаларсуп.

4. акэкэылатцеи – амакѣахэареи ржышэа (подвздошно-поясничная мышца). Ажэтэ ахы иаларсуп. Ауатэа ханаркэалоит.

5. афнытцкатэи ацгыгага жьышэа (внутренняя запирающая мышца), икыапсу жьышэоуп, апшандагеипш агэчамабаф акылхара иафыкэыршоуп, аззык агэчамабаф итысны ажэтэ ахы иазцоит. Ауатэа тнаргыжежауеит.

6. ахацшра змоу ажышэа (грушевидная мышца), иейцарсоуп, ажэтэ ахы иадкылоуп. Ауатэа тнаргыжежауеит, насгы аганахь инахоит.

7. апыхэ ажышэа (копчиковая мышца), итцагоу жьышэа цэакыак ауп. Апыхэбаф иаркуп. Ауафы дызхылтдыз адстэкэа ирымаз атыхэа зыртысуаз ажышэа иацэынхоуп, ишарамшоуп, усс иканатцо хэа иацсоу кагы ыкам, аенарххо агэчама атызкэа аргэгэоит.

8. атэартачыра ажышэа ду (большая ягодичная мышца), аромб иейпшуп, ишэпоуп, игэгэоуп. Агэчамабаф ашьтахь акынтэи ажэтэ ахы иахысны абаф иаларсуп. Ирхэоу ахэамц ариашоит, ажэтэ ейтцахуеит, ауатэа ажышэакэа арххоит.

9. атэартачыра ажышэа гэыбжыанытэ (средняя ягодичная мышца), ажышэа ду иатцоуп, иейцарсоуп, ишэпоуп, ашьтата еитыхуп апшандагеипш, агэчамабаф иадыркацалоуп, егы антцэамта ихышэпауу дашны ажэтэ иамоу **азыгатэы** (вертел) ахэыгэра иаларсуп. Ажэтэ инахоит, анахь-арахь иартцэиуеит, ахэамц ариашара иацхрауеит.

10. атэартачыра ажышэа хэычы (малая ягодичная мышца), хыхь зызбахэ хэоу ажышэа иейпшуп, аха иаха итцагоуп, хыхьтэи ажышэа аусура иацхрауеит.

11. ажэтэ ажышэа цшыркца (квадратная мышца бедра), ишэпоуп, агэчамабафи ажэтэи ирыбжьдоуп. Ажэтэ адэахы иартэиуеит.

12. хыхьтэи ажышэа ҕаза (верхняя близнецовая мышца), шашэашэпак иакароуп, ажэтэ адэахы иаргьежьюеит.

13. тцакатэи ажышэа ҕаза (нижняя близнецовая мышца), хыхьтэи иеипшуп, тцакала иавоуп, иацхраауеит.

14. адэахьтэи ацгэага жьышэа (наружная запирательная мышца), иеицарсоуп, агэчамабафи ажэтэи еиманадоит. Ажэтэ адэахы иаргьежьюеит.

15. Ажэтэ акэырша кьакьа арххага жьышэа (напрягатель широкой фасции бедра), икьацсуп, иаууп, ауатэа жьышэакэа рда еилагьарта иаркуп. Ауатэа жьышэакэа рдеилагьарта арххоит, ажэтэ ахаркэалара иацхраауеит.

Ашьахэар ажышэакэа (мышцы свободной нижней конечности)

Ажэтэ ажышэакэа (мышцы бедра) шоит х-гэыпкны: ацхьатэикэа, абжьаратэикэа, ашьтахьтэикэа хэа.

Ажэтэ ацхьатэи ажышэакэа ргэыц (передняя группа мышц бедра) иатцанакуеит:

1. азахьга жьышэа (портняжная мышца), ауафы имоу ажышэакэа зегь реиха иауу, ауатэа ацхьала иаду жьышэоуп. Хыхьтэи ахы агэчама акэкэыл иаласоуп, тцакатэи ахы ашьымхы илатцакны афнытцкатэи аганахьала ашьаргэацэбаф иадыркацалоуп. Ари ажышэа ауатэа ифахоит, ашьамхы ханаркэалоит, ажэтэ адэахы иартэиуеит, ашьаргэацэа афнытцка иартэиуеит, ашьамхы еиқэыршэра иацхраауеит.

2. цшь-хык змоу ажэтэ жьышэа (четырёхглавая мышца бедра), ахкэа цшьба амоуп, урт хаз-хазы хыхь икыдыркацалоуп, рцыхэакэа тцака иеилалоит идашны, адырдхабаф иахысны ашьаргэацэбаф иадыркацалоуп. Ацшьхык аус анеицыруа ашьымхы дыриашоит (еитыруеит). Ахкэа руаки (**ажэтэ ажышэа иаша** – прямая мышца бедра) ажэтэ ахаркэалареи, ашьапы афахареи ирыцхраауеит. Адырдхабаф иахысны, ашьамхкэартэ-

ра амакэан иахьалсуа ацэаакыра доуп, уи адаш тцэыртцэыруа икэанатцоит.

3. ашьамхы а́кэартэратэ жьышэа (суставная мышца колена) икьацсу, ихэычу жьышэоуп. Ашьамхкэартэра амакэан арххоит.

Ажэтэ абжьарыхтэи ажьышэақэа (медиальная группа мышц бедра) иреиуоуп:

1. ажьышэа тцага (тонкая мышца), ауатэа ацэа иатцоуп, ипаны иаууп, азхык аехэыбаф иадырқацалоуп, егыи, тцакатэи ахы – дашуп, ашьамхы афнытқкатэи аганала иавсны ашьаргэацэбаф иазцоит. Иамфатэны азахыга жьышэеи зыбжадашу ажьышэеи ирылацоуп, убра хьзыс иамоуп – **акыз ашьапы** (гусиная лапка) уи иахьеипшу азы. Ажэтэ иаахоит, ашьамхы ахаркэалара иалахэуп, ашьахэар адэахы иартцэиуеит.

2. иаахо иауу ажьышэа (длинная приводящая мышца), икьацсуп, иецарсоуп, ахы акуеит ишэпоу дашла. Тцака аеыртбаауа ишнейуа ажэтэ агэтэ иаларсуп. Ажэтэ иаахоит, асахареи адэахы артцэиреи иацхраауеит.

3. иаахо ажьышэа кьаф (короткая приводящая мышца), иецарсоуп, хыхь зызбахэ хэоу ааста итцауланьы икыдуп, урт русушыа еипшуп.

4. иаахо ажьышэа ду (большая приводящая мышца), икьацьоуп, ишэпоуп, егырт иреипшуп, аха иреихауп, ахы атцыхэа еиха итбаауп. Ажэтэ иаахауеит, адэахы иартцэиуеит.

5. иаахо ажьышэа хэычы (малая приводящая мышца), иаахо ажьышэа ду амахэтэ иеипшуп, хыхьтэи ахы атэартабафи аехэыбафи идыркуп, атцыхэа – ажэтэ иаларсуп. «Афызцэа» реипш иаргыы ажэтэ иаахоит, иаахоит, адэныка изыртцэиуа ажьышэақэа ирыцхраауеит.

6. аххэа цшра ажьышэа (гребенчатая мышца), ипшьыркцоуп, аехэыбафи ажэтэи ирыбжьдоуп. Ажэтэ ханаркэалоит, иаахауеит, мацк адэахы иартцэиуеит.

Ажэтэ ашьтахьтэи ажьышэақэа ргэыц (задняя группа мышц бедра) иатцанакуеит:

1. зыбжадашу ажьышэа (полусухожильная мышца), итцадоуп, иаууп, ахы акуеит атэартабаф афы, нас ажэтэ ахэырзызхагыла иахыкэшаны ашьаргэацэбафду ахэыгэраара (бугристость

большеберцовой кости) аҕы инеиуеит. Уаҕа абаф иахьадырҕацалоу **аҕыз ашьапы** (гусиная лапка) ахьзуп. Ажэтэ ариашоит, убаскан ашьамхы ханарҕэалоит, ашьаргэацэ афнытҕахь иартцэиуеит, ахэамц ариашара иацхраауеит.

2. зыбжагэагэу ажышэа (полуперепончатая мышца), ажэтэ ашьтахь ала абжьарахьтэи аган иадуп.

Атэартабаф аҕны зхы кыду ари ажышэа адаш хышэпаауп, амгэа ҕацсуп, атдыхэа еиҕах адаш аанахэоит, уи ашьамхы иавганы ашьаргэацэабаф иаларсуп. Адаш иамоуп **ацэаакы зтоу амакэан** (синовиальная сумка). Ажэтэ ариашоит, ашьаргэацэ ханарҕэалоит, уи афнытҕа иартцэиуеит.

3. ф-хык змоу ажэтэ ажышэа (двуглавая мышца бедра), ахқэа еикаразам, руақы ҕафуп, егы аууп. **Иауу ахы** (длинная головка) атэартабаф иаркуп, иҕафу ахы – ажэтэ иаркуп. Иауу ахы аҕаҕа иатцоуп изырцэаакуа амакэан. Афхык ҕаҕа ишнеиуа иеилалоит, ажышэа амгэа рылтцуеит. Уи амгэа шэпоуп. Атдыхэа дашуп, иаууп, ашьаргэацэабаф хэычы ахы иадырҕацалоуп. Уаҕа иамоуп, изырцэаакуа амакэан. Ажэтэ ариашоит, ашьаргэацэ ханарҕэалоит, уи адэахы иартцэиуеит.

Ашьаргэацэ ажышэақэа (мышцы голени) шоит х-гэыпкны: аварахьтэиқэа, ацхьатэиқэа, ашьтахьтэиқэа хэа.

Ашьаргэацэ аварахьтэи ажышэақэа (латеральная группа мышц голени) иреиуоуп:

1. ашьаргэацэхэычы иауу ажышэа (длинная малоберцовая мышца), хыхь ф-хык амоуп, ҕаҕа ихэхэаны идашуп. Ашьапыхэда иахысны ари адаш атдыхэа рыдырҕацалоуп I-тэи II-тэи ашьахэфабафқэа. Ашьаргэацэхэычы иауу ажышэа ашьапыхэда ханарҕэалоит, ашьапы афнытҕатэи аган ланарҕэуеит.

2. ашьаргэацэхэычы иҕафу ажышэа (короткая малоберцовая мышца), хыхь зызбахэ хэоу ажышэа иатцоуп. Атдыхэа адашра адырҕацалоуп V-тэи ашьахэфабаф. Ашьапы ханарҕэалоит, инахоит, ашьапы аварахьтэи аган харанакуеит. Ашьахэырзыз ашьтахьала иахьавсуа арт ажышэақэа рдашқэа афбагы **рзеипш тахэтеицэаакы** (синовальное общее влагалище) итоуп, рдыхэақэа рфы рхатэы тахэтеицэаакқэа рымоуп.

Ашыаргэацэ ацхьатэи ажышэакэа ргэыц (передняя группа мышц голени) иатцанакуеит:

1. ашыаргэацэду ацхьатэи ажышэа (передняя большеберцовая мышца), ашыаргэацэ ацхьала афнытцкатэи аган иаду ажышэа па. Ахы акуеит ашыаргэацэду ахы аварахьтэи ахэыгэрафы. Ашыаргэацэбаф цакатэи ахэтафы идашханы ипаза цака илеиуеит ашыапы афнытцкатэи аганахь, уантэи ицоит ашыапашцахь, уака I-тэи ашыахэфабаф иадырфацалоуп. Ашыапы ариашоит, абжьарахьтэи аган ифахоит.

2. ашыацэкьаракэа зыриашо иауу ажышэа (длинный разгибатель пальцев), ашыаргэацэду хыхьтэи ахэтафы ахы акуеит, цака идашуп. Ашыапы азкэафы хэыцъараны аеашоит, ашыацэкьара бафкэа цшыба идьркуп (II-III-IV-V). Цшы-шыацэкьыск ариашоит (иеитцнахуеит), ашыапы ариашоит, ашыапы адэахьтэи аган ифахоит.

3. ашыацэхыб зыриашо иауу ажышэа (длинный разгибатель большого пальца стопы), ашыаргэацэхэычы афынтэи илбауеит, идашхо атыхэа ашыацэхыб афынза иназоит. Ашыацэхыб еитцнахуеит, ашыапы ариашоит, афнытцкатэи аган ифахоит.

Ашыаргэацэ ашытахьтэи ажышэакэа ргэыц (задняя группа мышц голени) иатцанакуеит:

1. х-хык змоу ашыаргэацэ ажышэа (трехглавая мышца голени) иамоуп ахьызкэа змоу ахкэа фба: а) **ашыаргэацэ ажыетцэа** (икроножная мышца);) **ашэиакацшра жышэа** (камбаловидная мышца).

а) ашыаргэацэбаф ажыетцэа (икроножная мышца), ишэпоу игэгэоу ахкэа фба амоуп: абжьарахьтэи ахы еиха игэгэоуп, ахы адырфацалоуп ашыамхы ифахыкны: ажэтэ ашытахьтэи аган афы. Егы ахгы, еиха иларкэны, уброуп иахьамадоу. Ахкэа афагы ашыамхы атафэтэи аташэашэара тдыртэауеит. Ашыаргэацэ ашытахьтэи аган иаваланы ишлеиуа агэтаншэа еимиауеит, алада уи адаш акны ирзеипшхоит.

б) ашэиакацшра жышэа (камбаловидная мышца), икьацсуп, ацхьа зызбахэ хэоу цакала иатцоуп. Ашыаргэацэбаф хэычы ахы афынтэи иалагоит хыхьтэи антэамта, цака ашыаргэацэ ажыетцэа адаш иаларсхоит. Арт адашкэа анеидылалак ашыхэеи

ашьапи аус дзыруа игэгэоу, адаш – **ашьхэа адаш** (пяточное сухожилие) рылтцуеит. Уи урысшэала иашьтоуп ахиллово сухожилие – хэа, иаанаго Ахилл идаш ауп.

Абырзенцэа рѣапыцтэ хэамтақэа ирылоу афырхатца Ахилл ицэеиж зеггы акэылзы акэыршоушэа, кыс узамто ихьчан ишьхэа адаш затцэык ада. Уи зхараз быжьрабыжьцэа иказ адгьыл атцаѣтэи Аид ихэынтқарра азиас Стикс Ахилл хэычы дытшыны дызрызжэуаз Фетида лоуп. Азы данзаалшыуаз ишьхэа адаш данкны дахьылкыз лмырбаазазеит, убри азын Ахилл ицсыртца изрызжэымкэа инхаз ишьхэа адаш акны икалеит. Атцыхэтэаны, Аполлон захьзыз анцэа Ахьилл дызгэаан ахѣа ишьхэа адаш иакэиршэоит. Ахилл дагытахоит. (Сасрыкэа дызхыпсааз ишьапы еипш).

Х-хык змоу ашьаргэацэ ажьышэа ашьаргэацэ ханаркэалоит ашьамхаѣы, ашьхэа иѣахоит, ашьаргэацэ шытахька иахоит, ашьапы архэоит.

2. ашьапаштцатэ жьышэа (подошвенная мышца) измам ауаа рацэоуп, иамоу ажьышэамгэа кьаѣуп, адаш аууп. Ажэтэ тцакатэи аварахьтэ хэырзыз аѣы ахы акуеит, аиахда хэа иахьашьтоу ашьамхы атцаѣы ииасны ашьхэа адаш иалалоит. Ианеитцало ашьамхы акэартэра атра арххоит.

3. ашьамхатцаѣтэи ажьышэа (аихада жьышэа) (подколенная мышца), икьацсуп, икьаѣуп, ашьамхкэартэра атра иадуп ашьтахьала. Ашьамхы ханаркэалоит, ашьаргэацэ аонытцкахы иаргьежьюеит, ашьамхкэартэра атра арххауеит.

4. ашьацэкьарақэа рхаркэалага иауу ажьышэа (длинный сгибатель пальцев), ашьаргэацэ ашьтахь иаудп. Ахы ашьаргэацэбаѣ ду акынтэи хыхьынтэ тцака ицоит, ишнеиуа адаш хэхэаза абжьаратэи ашьахэырзыз иахыкэшаны ашьапсыргэйтцахы инеиуеит, уака пшыыцъара аеашоит II-III-IV-V ашьацэкьарақэа рзы. Ирымѣатэны ашьацэкьарақэа рхаркэалага ажьышэакьаѣ адашқэа иргэылсуеит. Ашьацэкьарақэа ртцыхэаѣтэи ршьацэхыркэарақэа ханаркэалоит (II-III-IV-V), ашьапы архэара иалахэуп, абжьарахьтэи атцаргьы харанакуеит.

5. ашьацэхыб ахаркэалага иауу ажьышэа (длинный сгибатель большого пальца стопы), ашьаргэацэбаѣ акынтэи тцака

ишцо идашханы ажэылабаџи ашьхэабаџи ирыбжысны ашьапы аштца итцаланы ашьацэхыц ашьацэхыркъэарабаџ иазцоит. Ашьацэхыб ханаркъэалоит, ашьапы архэоит, адэахы иартцэиуеит.

6. ашьаргэацэду ашьтахьтэи ажышэа (задняя большеберцовая мышца), ашьаргэацэду аќынтэи тцаќа ишнеиуа идашхоит, афнытќатэи ашьахэырызыз иахыкэшаны ашхэабаџи, асалбаџи рџы инеиуеит. Ашьапы архэоит, адэныќа иартцэиуеит.

Ашьапы ажышэаќэа (мышцы стопы)

Ашьапы ажышэаќэа шоит џ-гэыцкны: ашьапы азќэафтэи ажышэаќэа; ашьапы аштцафтэи ажышэаќэа хэа. Азќэафтэиќэа ашьапы дыриашоит (иеитдырхуеит). Аштцафтэиќэа ашьапы дырхэоит, ихадыркъэалоит.

Ашьапы азќэафтэи ажышэаќэа (мышцы тыльной поверхности стопы) иреиуоуп:

1. ашьацэкъараќэа еитцызхуа ажышэа къаф (короткий разгибатель пальцев стопы), иќапсу жышэоуп, ашьхэабаџ апхьатэи аган иаркны ашьацэкъараќэа пшьба рыцыцхьаза адашќэа цоит ашьацэхыркъэара баџќэа рахь.

Рынтцэамтаќэа рџы ашьацэкъараќэа реитцыхга иауу ажышэа адашќэа ирылапахуп. Зны-зынла ашьацэкъыс адаш амазам II-тэи инаркны V-тэи ашьацэкъараќэа еитцнахуеит, рызегы ава-рахь инарыхоит.

2. ашьацэхыб аитцыхга жышэа къаф (короткий разгибатель большого пальца стопы), ашьхэабаџ хыхь – апхьатэи аганафы ахы акуеит, адаш атцыхэа ашьацэхыб абаџ иадырќацалоуп хыхьала, ашьацэхыб еитцнахуеит.

Ашьапы аштцафтэи ажышэаќэа (мышцы подошвенной поверхности) иреиуоуп:

1. ашьацэхыб инахо ажышэа (мышца, отводящая большой палец стопы). Ашьацэхыб ханаркъэалоит, инахоит, ашьапаштца агэафара арѓэгэоит.

2. ашьацэхыб ахарќэалага жышэа къаф (короткий сгибатель большого пальца стопы) хыхь зызбахэ хэоу ааста иќафуп.

Ахы акуеит асалцшра змоу абаф аҕынтәи, атдыхәа ашьацәхыб ашьатафәтәи ашьацәхыркәара иаларсуп. Ашьацәхыб ханаркәалоит.

3. ашьацәхыб иаахо ажышәа (мышца приводящая большой палец стопы), ф-хык амоуп: надаада иҕоу ахи ах кынааи. Афхыкгыы атдыхәахь дашны иеиларсуп, ашьацәхыб абаф иаларкәацоуп. Ашьацәхыб иаахоит, иханаркәалоит.

4. ашьацәккыс инахо ажышәа (мышца, отводящая мизинец), ахы акуеит ашьхәабаф аҕынтәи, адаш кьафуп, ашьацәккыс ашьацәхыркәара абаф иаларсуп. Ашьацәккыс инахоит, иханаркәалоит.

5. ашьацәккыс хазыркәало ажышәа кьаф (короткий сгибатель мизинца стопы). Ашьацәккыс ашьата ханаркәалоит.

6. ашьацәккыс афазыргыло ажышәа (мышца противопоставляющая мизинец). Зынзак измамгыы ыҕоуп. Измоу рфы ашьацәккыс иаахоит. Ашьапаштца аварахьтәи аган арғәғәоит.

7. ашьацәкьарақәа хазыркәало ажышәа кьаф (короткий сгибатель пальцев стопы), ашьхәабаф агәтафы ахы акуеит, атдыхәа цшь-дашкны ишоит, атыхәтәиқәа иртоуп. Ашьацәхыркәарақәа ханаркәалоит.

8. ашьапаштца ажышәа цшьыркца (квадратная мышца подошвы). Ф-хык рыла ашьхәабаф афы иалагоит, атдыхәа ашьацәкьарақәа хазыркәало иауу ажышәа адаш иаларсуп. Иауу ажышәа иацхраауеит ашьацәкьарақәа рхаркәалараан.

9. ахәачацшра (ахәацшра) змоу ажышәақәа (червеобразные мышцы), ипаны ихәхәаза иҕоу жьышәақәоуп. Ашьацәкьарақәа рышьатақәа рфы ихадыркәалоит, рнафстәи аҕәартәрақәа еитцнахуеит.

10. ашьапаштцафәтәи абафбжьаратә жьышәақәа (подошвенные межкостные мышцы), хца ыҕоуп, ашьахәфабафқәа рыбжьарафы ибжьоуп. Ашьацәкьарақәа рышьатақәа харкәало рнафстәи аҕәартәрақәа еитцнахуеит, II-тәи ашьацәккыс иаднарғәғәалоит аварахьтәиқәа.

11. ашьапазқәафәтәи абафбжьаратә жьышәақәа (тыльные межкостные мышцы), цшьба ашьапаштцафәтәиқәа иреицшуп.

IV. АФНЫЦКАТЭИ АЦЭИИЖЬХЭТАҚӘА РҢАРА

Афныцкатэи ацэеижьхэтакәа хәа ицхьазоуп ауафы ифатә-рсага, ицсыцлагаагага, изкатәара-пхашьаратә цэеижьхэтакәа. Урт рахь иаларцхьазоит **афныцкаршыра уаталақәагы** (эндокринные железы).

Афатәрсага цэеижьхэтакәа (органы пищеварения)

Афатәрсага цэеижьхэтакәа зегь абыкь еипш ихәхәоуп, игәа-ооуп. Уака афатә хәашоит, изооит, ижәуеит, исоит, нас ацэеижь иахақартә ианхиахалакь ацэеижь иалалоит. Иазмырсаз, иееим, афатә цэынхакәа ацэеижь иалнагоит, иканажьуеит, иканатәоит. Афатәрсага цэеижьхэтакәа хәа ицхьазоуп: **афы агәафара** (полость рта), **ақышәқәа** (губы), **азамоакәа** (щеки), **афьтцажәоан** (нёбо), **абз** (язык), **афьтцаз уаталақәа** (слюнные железы), **ах-пыцқәа** (зубы), **ахәламшөы** (глотка), **ахәламшөчыда** (пищевод), **аца** (желудок), **акьатеипа** (тонкая кишка), **акьатеишәпа** (толстая кишка), **агәатцәа** (печень), **азтра** (желчный пузырь), **ацатца уатала** (поджелудочная железа), **амгәагәагә** (брюшина), **ацакьалтцда** (брыжейка).

Афы агәафара (полость рта)

Афы агәафара даеакала иахьзуп **афы** (рот). Афы агәафара шоуп оыцьараны: **афьшәта** (преддверие рта), **афы агәафара тцәкьа** (собственно полость рта). Афы, ацхьакала иадуп **афы ақышәқәа** (губы рта) оба. Ианейдылоу ақышәқәа иадыркуеит **афы аркьара** (щель рта). Хыхьтәи ақышә агәтаны адәахьала иалдоуп **алапыкәшәарта** (углублённая борозда). Ақышәқәа рыо-

нытѣкатѣи рган иаха ицшкѡуп, ирѡызуп. Ақышѣ аѡнытѣкатѣи ацѣа ауп излыху **ахапыцжы** (дѣсна). Аѣы агѣаѡара тзыс иамоу азамѡақѣа роуп. **Азамѡақѣа** (щеки) адѣахъала ацѣа рықѣуп. Аѡнытѣкала азамѡақѣа **акантцалахъѣа** (слизистая оболочка) иахъчоит, ацѣеи акантцалахъѣеи ирыбжѣоуп азамѡа жышѣақѣа. Уаќа, азамѡаѣы иќоуп ауаталассақѣа, урт ирыцрытѣуа **акантцалазы** (слизь) аѣытцахъ ицоит.

Аѣытца хыхътѣи атуан иахъзуп **аѣытцажѣѡан** (нѣбо), уи абжа бѡоуп, иќѣакъоуп – иахъзуп **аѣытца къѣкъѣа** (твѣрдое нѣбо), егъи абжа – **аѣытца тата** (мягкое нѣбо) злыху ажышѣақѣа роуп. Аѣытцажѣѡан агѣта иалдоу ихцѣышаау ацѣахъѣа **аѣытцажѣѡан азахырста** (шов нѣба) ахъзуп. Аѣытцажѣѡангъы иамоуп ауатала ссақѣа.

Аѣытцажѣѡан ацѣауларѣы иќакнахауп **аѣытцажѣѡан ацарда** (нѣбная занавеска).

Ацарда агѣтаны ашьашъал еипш ацарра тѣаќа ирханы икнахауп **абзхъычы** (язычок). Уброуп иахъыќоуаѣы агѣаѡара ашьтахътѣи ахъѣаа. Убри инаркны наќ иќоу агѣаѡара **ахѣламшѣы** (глотка) иатѣуп. Аѣы агѣаѡара ахъынтѣѣо наќ-ааќ атызқѣа рѣы згѣы зѡыдоу ауаа ирызкыдуп рацѣак идукѣам **ахѣдатагылақѣа** (ѡба) (нѣбная миндалина), урт аѣытцауатала хъѣа анырзырхѣогъы йќоуп.

Абз (язык)

Аѣы агѣаѡараѣ иќоу ацѣеижъхѣтақѣа иреиуоуп **абз** (язык). Уи ахаќа ажышѣа иалхуп. Хыхъала акантцалахъѣа ахъќоуп. Тынч аѣеитыхны аѣы агѣаѡара иантоу абз аѣѣыргѣќѣаќѣа ацшра амоуп. Абжъаацны абз цшрас иаанамхѣо хъѣа аќагъы йќам, иеитытѣуеит, иеитцалоит, ихъѣеит, итѣѣеит, абз ахыцѣќѣа иаќаххар аѣы агѣаѡараѣы иахъзымнеиуа хъѣа тыц аанхом. Абз зызку афатѣ аус адулара мацара аќѣзам. Уи алахѣуп ацѣаѣѣара, агъамабара, ажахъѣара, ацѣара, аѣытцазы аизгара уб.итцегъы.

Абз хѣтақѣаны иамоуп: **ахыцѣќѣа** (верхушка); **абз ахѣамц** (тело языка); абз **ашъѣата** (корень). Абз хыхътѣи аќѣ ылмыќѣоуп – иахъзуп **абз азќѣа** (спинка языка), тѣаќала иамоуп **абз атца** (нижняя поверхность).

Абз аварахътәи аганқәа царуп, **абз акьыцшь** (край языка), мамзаргьы абз атцкар хәа азырхәоит.

Абз азқәафы имацымкәан иақәгылоуп иеиуеицшым **абз акь-кмацәақәа** (сосочки языка). Урт хә-хкык ыкоуп:

1 – арахьыцшра акькмацәақәа (нитевидные сосочки), зегь реиха ирацәоуп абз азқәафы, атцкарафы, ахыцәқәафы зехьын-цъара иудылоит. Урт афатә агьама рзеилкаауам, аха афатә абз ианахькысуа изеицшроу (итатоу, икьакьоу, иссоу, икәазу) еилыркаауеит;

2 – акькмацә қәацәқәа (конусовидные сосочки), усуралеи тыцлеи хыхьтәикәа иреицшуп;

3 – акьыкәбаацшра кькмацәқәа (грибовидные сосочки), 200 цыра рақара ыкоуп, абз ахыцәқәафы иаха ирацәоуп, цырак ашәпара миллиметрак иеихам;

4 – акькмацә тагәақәа (жёлбовидные сосочки), икәазуп, (6-ка миллиметра ишәпоуп) хыцхьазарала 16-18 цыра рқынза иназоит;

5 – абгьыцшра кькмацәқәа (листевидные сосочки), икоуп абз атцкарқәа рфы, зынза 40-цыра, икәазқәоуп (7-ка миллиметра).

Абз ахатә иалоуп ауаталақәа рацәаны. Урт **абз уаталақәа** (язычные железы) хәа ирышьтоуп. Абз ашьатафы азқәахь ала абз ацәа иалоуп абз афолликуллақәа рацәаны. Иеидкыланы урт **абз ақәгыла** (язычная миндалина) хәа ирышьтоуп. Абз иаларсуп анервқәа, ашьадақәа рацәаны.

Афы агәақарафы, нас уи азааигәара, ртыц ылхны икьдуп **афы агәақара уаталақәа** (железы полости рта). **Афытцазы** (алеижь) зыршуа ауаталақәа ирыхьзуп **ажәзы уаталақәа** (слюнные железы), урт рахьтә икоуп ахатәы хьызқәа змоу ауаталақәа хца:

1 – алымхацны уатала (околоушная железа) цақатәи ац-ламхәа амахә адәахьала иадуп, алымхацә аладахьы. Ари ауатала иацрытца ажәзы афы агәақарахь изланеиуа абыкь иахьзуп **алымхацны уатала ацышьта** (выводной проток околоушной железы). Ацышьта абыкь ахьиасуа амқан, азамқабам илатцакны, абыкь иаецнуп даеа уатала хәычыкгьы – **алымхацны уатала ацрацшьы** (прибавочная околоушная железа). Ацышьта аат-уеит афы агәақарафы ақбатәи аахапыц иамариашаны **азамқам**

афнытќатәи ацәакантцалаҕы (внутренняя слизистая оболочка щеки). Алымхаҕны уатала иаларсуп ашыа уахь иназго **адапшь** (ар-териа), ашыа алзго **адаецәа** (вена) аус азыруа анервкәа рдацкәа.

2 – ацламхәатца уатала (подчелюстная железа) кыдуп ац-ламхәа афнытќатәи аганаҕы. Ари ауатала ацышыта ахы аатуеит **абзатцаҕтәи ажымдыр** (подъязычное мясо) аҕны. Ауатала иаларсуп ашыадакәа, анервкәа рымахәкәа.

3 – абзатца уатала (подъязычная железа) абз иатцоуп, ацышы-такәа рацәаны иамоуп, зны-зынла иаанахәоит **абзатца уатала ацышыта ду** (большой подъязычный проток) захьзу ауатала иалтцуа ажәзы еизакны иахькылсуа атыц. Ари ауаталаҕы иалар-суп ашыадакәа, анервкәа рымахәкәа.

Ахапыцкәа (зубы)

Ахапыцкәа зеггы, дасу ртыцкәа ылхны хыхьтәи тцакатәи ацламхәабафкәа ирыларсуп. Ацламхәабафи ахапыци реимадашыа егырт абафеимадаракәа иреипшзам. Атцәфан анышәаҕы ишарсу еипш ахапыцгы ацламхәа абаф аҕы **иаларсуп** (вколачивание).

Ауафы ихапыцкәа фынтә иаауеит: данилак ашытахь иаар-ласны иаауа – аамталатәи хапыцкәоуп. Урт **ахапыц цсахтәкәа** (молочные зубы) хәа ирышытоуп. Ауафы даныфеидаслак апсах-тәкәа кацсоит, урт ртыц аҕы ирызхауеит **еснагытәи ахапыцкәа** (постоянные зубы).

Ахапыццсахтәкәа цәыртцуеит ауафы фымз анихытцлак, фы-шыкәса рыла 20 хапыц (хыхь 10, тцака 10) цәыртцны ирызха-уеит. Еснагытәи ахапыцкәа аара иалагоит 6-7 шыкәса ауафы ианихытцлак. Икацсаз рымцхәра аауеит, ирызхауеит. Еснагь-тәи ахапыцкәа рхыцхьазара 32 цыра ыкоуп (хыхь 16, тцака 16). Ахапыцкәа рформула ауафы иҕны икоуп абас: **ацхагакәа** (рез-цы) – пшь-цырак, **абцъархапыцкәа** (алацкәа) – ф-цырак, **ааха-пыцкәа** – пшь-цырак, **аахапыцдукәа** – ф-цырак, зынза аз-цламхәак аҕы 16 цыра, аоцламхәак рҕы – 32 цыра. Аахапыц-дукәа ртыхәаҕы игылоу ахапыц иахьзуп **аачыц** (зуб мудрости), уи иаха ихьшәаны иаауеит, иазхауеит, уимоу зынзак изымаа-уаҕы ыкоуп.

Иарбан хапыццаалак иамоуп х-хэтак: ахапыц ажы иалхэхэо ахэта, – **ахапыц ахагыла** (коронка зуба); ахапыц ажы змадоу, ахапыц ахагылеи ашыапи рыбжьара, – **ахапыц ахэта** (шейка зуба); ацламхэабао иамадоу ахапыц ахэта, – **ахапыц ашыапы** (корень зуба).

Ахапыцкэа икоуп шыапык змоу, оба змоу, хца змоу. Аахапыц-хэыцкэа ирымоуп шыапык ма оба. Аахапыцдукэа хыхьтэи ацламхэаеы еснагь ирымоуп хца-хца шыапы. Урт ршыапкэа – акы агэаоарахь иадуп, оба – азамоа аганахь.

Цакатэи аахапыцдукэа оба-оба шыапы роуп ирымоу. Аахапыцкэа рыкэ акыакыараеы иаанахэоит ахэыгэракэа. Хыхьтэи аахапыц цшы-хэыгэрак амоуп. Ацхьатэи аа-хапыцду иаанахэа-лоит (зны-зынла) ахэбатэи ахэыгэра, хыхьтэи аеы уи иахьзуп **ашарамша хэыгэра** (аномальный бугорок). Ахапыцхэыгэра-кэеи, ацхага хапыцкэа рформеи рыла ауаа расала ишеизыкоу (реизааигэара, реицыхарара) тнатцауеит одонтология захьзу антропология ахэтакэа руаку.

Ахапыцкэа рыцшралеи изызку русуралеи иршоит цшы-хкыкны: **ацхагакэа** (резцы), **абцъарцкэа** (алацкэа) (клыки), **аахапыцхэыцкэа** (малые коренные зубы), **аахапыцдукэа** (большие коренные зубы).

Ахапыц аихара злыху адентин (дентин) ауп. Ахапыц ахагылаеы адентин адэахьала ихооуп **аемаль** (эмаль) ала, ахэдеи ашыапи рэы иакэуп **ацемент** (цемент). Аемали ацементи цаганьы иакэуп. Ахапыц ашыапы иакэыршоуп **абаокаырша** (надкостница).

Ахапыц ахагыла аоныцкэа иамоуп **ахапыц агэаоара** (полость зуба), ашыапахыы уи еиха итшэоуп, ахапыц **ашыапы аканал** (канал корня зуба) ахьзуп. Ахапыц ашыапы антэамтаеы икылтэоуп, уа иахьзуп – **ахапыц ашыапы ахыцэкэаэтэи акылтэара** (отверстие верхушки корня зуба). Убри акылтэара ала ахапыц аоныцкэахь инеиуеит ашыадакэа, анервкэа. Ахапыц аоныцкэа итоу иахьзуп **ахапыц атамтамра** (мякоть зуба).

Хыхьтэи ахапыцкэеи цакатэи ахапыцкэеи **реихагылашыа** (прикус) иамоуп ахатэ кэзшыа. Нормала изызхэз ахацламхэакэа зегыы реихагылашыа еипшуп. Ускан хыхьтэи ацхага ахапыцкэа

тҕакатҕеикҕа маҕк адәахьала ирықәуп. Ахапыцқәа реихагыла-
шьа иашамзар ахапыцқәа лассы ихойт. Ақәыпш ихапыцқәа реи-
хагылашьа маншәаламзар иалшоит уи ариашара, аүс злоу уи заа
напы аркызароуп.

Ахәламшәы (глотка)

Афатә ағы агәафара ақынтәи нақ иахьтало, рацәак иаум,
абыкь иеипшу ацәеижьхәтә гәафа иахьзуп ахәламшәы. Афатә
анафсан уақа итысны ақырқы ахь ицоит ахауа. Ахәламшәы ац-
хьатәи атзағы иамоуп апынтцахь, ақырқахьы, ағы агәафарахь
инагоу акылтцәарақәа. Ахәламшәы аура назойт 15-қа санти-
метр. Хьхьтәи атзы иахьзуп **ахәламшәы атқьа** (свод глотки).
Ахәламшәы аварахьтәи атызқәа ирылоуп ашьадақәа, анервқәа,
абзатца абәф атәыфадукәа, асацарпшра хәдырра атцәакьақәа
уб.итцегьы.

Ахәламшәы ршоит хьцъараны: хьхьтәи – **апынтцахәламшәы**
(носоглотка); **абжьаратәи** – **ағытцахәламшәы** (ротовая часть
глотки); тҕакатәи – **ақырқтәы хәламшәы** (гортанная часть
глотки). Ағытцахәламшәы ағатца албаадараан ашьтахьтәи атзы
иадцны ағы **асаса** (зев) аонытқала ианаркуеит. Ахәламшәы
атызқәа рғы иалоуп ажьышәақәа, аонытқка ихкьоуп **акантца-
лахкьа** (слизистая оболочка) ала. Ажьышәақәа хца ахәламшәы
еимадыргәғоит, өба ахәламшәы иоахойт. Ахәламшәы аонытц-
кәтәи ахкьа цъарак-фыцъара иамоуп **аикқырчырстақәа** (склад-
ки), **ацъыбақәа** (карманы).

Ахәламшәчыда (пищевод)

Ахәламшәчыда абыкь еипш зыфонытқка гәафоу ихәхәоу, ахә-
ламшәи ацеи еимаздо цәеижьхәтоуп. Ёыц ииз асаби ихәлам-
шәчыда аура назойт 15-қа см., фышықәса зхьтцуа – 20-қа, ауа-
фыназа – 25 см. рақара.

Ахәламшәчыда аихарак агәбыца итоуп, зегь реиха икьафуп
аца иахьаларсу ахәта (хцақа сантиметра), ахәдағтәи ахәта бжьа-
ратәла иаууп аабақа сантиметра. Ахәламшәчыда абга ашшара

аонытцкәтәи аган иадуп. Уи атбаара зехынцъара иеипшым. Иа-
ха итшәоуп ахәламшәы иахьацшью, нас **аорта** (ададу) иахьавсуа,
атдыхәтәаны – **ажьытцкә** (диафрагма) иахькылсуа. Арт атшәа-
рақәа рыбжьара ахәламшәчыда иаха итбаауп.

Ахәламшәчыда атзы х-еыткны иеилоуп: адәахьала иахкьоуп
ахацыркыреидкылагатә кәырша (соединительнотканная обо-
лочка), урт рыбжьара ибжьоуп ажьышәақәа. Ахәламшәчыда иа-
моуп ажьышәақәа ҫ-хкык: ауадыхә еипш игьажькәоуи, арахәыц
еипш ихәхәаза икақәоуи. Хыхьтәи ахәтәфәы ахәламшәчыда иа-
моу ажьышәақәа абаәеибаркыратә жьышәақәа иреиуоуп. Аца
азааигәарахь иамоу ажьышәақәа зхала аус зуа ажьышәақәа –
ажьышәа рфызқәа (гладкая мускулатура) иреиуоуп. Хыхьтәи
ажьышәақәа ахәламшәы иацшьюп, иаласоуп, тцакәтәиқәа аца иа-
ларсуп. Аонытцкәтәи адәахьтәи иахкьақәа рфәы инеиуеит ашья-
дақәеи анервқәеи рымахәқәа. Адәахьтәи ахкьа ала ахәламшә-
чыда ааигәа извысуа ацәеижьхәтәқәа ирыдхәалоуп.

Аца (желудок)

Аца иазкны ианцәажәо зны-зынла ирхәоит амгәа хәа, бырзен
бызшәала аца иахьзуп **gaster** (гастер). Ауафы иқәра зеипшроу
еипш ица аформагыы аеапсахуеит. Ауафы икрыфара иамоу ачы-
дарақәа зегь реиҳа изныцшуа ица ауп.

Бжьаратәла (анормафәы) ауафы ица аихара игра армарахьтәи
аган итоуп. Аца иаха иахьытбаау **ажьытцкә** (диафрагма) иа-
цоуп, иаха иахьтшәоу – агәатцәа иатцоуп. Бжьаратәла аца аура
21-25 см. рақара иназоит, иакуеит 3-ка литра.

Аца иамоуп акәшақәа: аталарта, атцкәа (аца), ахәамц, атытцыр-
та. **Аталарта** (входная часть) кылтцәоуп, ахәламшәчыда иахац-
шьюп. Аталарта хыхьла иақәуп **аца атцкәа** (свод желудка). Аца
зегь иреиҳау ахәта – **аца ахәамц** (тело желудка) аргъарахь ала ит-
шәахоит, ишнеиуа иалтцуеит **аца атытцырта** (пилорический отдел
желудка). Атытцыртагыы иамоуп атшәарреи атбаареи. Атшәарра
ахьыкоу аца антцәамтәфәы, **12-мацәа акьатеи** азааигәара ауп.

Аца антцәамтә ада егырт иара ахәтәқәа зегьы хыхьынтә
тцака илашьтуп, икнаҳауп, атытцырта – шьтоуп, иаaidкыланы

аца атцэгэыр ду аформа амоуп. Адхьатэи ашьтахьтэи атызкэа рыбжьара иамоуп архэарақәа ѡба: **аца архэара хэычы** (малая кривизна желудка), **аца архэара ду** (большая кривизна желудка). Архэара хэычы аца апхьақа ирхоуп.

Аца атзы х-еыткны иеикэуп: адэахьала иахкьоуп итазыхэхэо **аца асерозатэ кэырша** (серозная оболочка желудка), аонытц-кала итыршоуп **акантцалацэа** (слизистая оболочка), рыбжьара ибжьоуп иаха иеихау аеыт – **ажьышэатэ кэырша** (мышечная оболочка).

Адэахьала иахкьоу асерозатэ кэырша ала аца агра итакнахауп еснагь тыцк афы.

Аонытцка итыршоу акантцалацэа афы ауп иахьалтцуа аца ита-ло афатэқәа зырсауа **ацазы** (желудочный сок). Уоуп иахьамоу ацазы зыршуа **аца уаталақәа** (желудочные железы) еиуеипышм рыхкқәа.

Аца ажьышэатэ кэыршагы х-еыткны иеикэуп. Адэахьтэи, аушэакэ ишьту аеыт иаха ишэпоуп аца архэара хэычы афы. Аца ажьышэатэ кэырша аѡбатэи аеыт шыақэгылоуп **амацэазтэ хацкэа** (кольцевые волокна) рыла, иахьзуп **амацэазтэ еыт** (кольцевой слой). Урт иеицеипшны зехьынцъара аца атызкэа ирылоуп. Аца аонытцкатэи ажьышэа еыт **ахац кынаақәа** (косые пучки) ирылхуп. Урт анахь арахь рыхкқәа неильшь-ааильшьуп. Ажьышэа еытқәа реанеитцаргало, реандырххо аца «аус аеуит», иеитцалоит, иеитцытцуеит, итоу афатэ еиланарѡынтуеит, иахэа-хэоит, ианырсахалак аеырхханы итнартцэрааеуит нактэи аkyatейқәа рышка, уртқәа зегьы ауаѡы ихдырра иадхэалазамкэан ауп ишымѡапысуа.

Аца ашьтахьтэи атзы иадуп: аваныза, арма чача, аца иатцоу ауатала, аорта.

Аца ахи атыхэеи, даеакала иухэозар, аталартеи атытцыртеи ускак аитцытцра аитцалара иазыкатцам, урт ахэтақәа зымтысуа икыдырххалоуп. Аца агэтахьтэи ахэта иаха иеитцытцуеит, зны-зынла уи гэгэала иеитцытцуп, хэынтэ-жэантэ рыла анорма атцкыс иеиханы, ауаѡы ичапан иамариашаны акынза иагылазоит афатэ рацэаны иантоу.

Акьатеипа (тонкая кишка)

Ауафы икьатеикэа зегь реиха иауу, ипоу акьатеи ахэтакэа иреиуоуп. Бжьаратэла уи аура назоит 5-ка метра, ашэпара ахахы 4-6 см., атыхэахь 2,5-3 см. ракара. Акьатеипа иамоуп ф-хэтак: 1 – жэаоамацэа акьатеи; 2-ацакьал зхоу акьатеипа.

Жэаоамацэа акьатеи (двенадцатипёрстная кишка)

Жэаоамацэа акьатеи ахы акуеит аца атытцырта акынтэи, аеии-маа еипш ирхэаны абжьара ибжьоуп аца иатцоу ауатала. Жэаоамацэа акьатеи аура иартэоит 27-30 см. ракара, атбаара 5-ка см.

Аца атытцыртафы иамоу «арыцтэа» азааигэара жэаоамацэа акьатеи иаанахэоит ацбьымшьхы иеипшны мыкэрак, **жэаоамацэа ркьатеи ацбьымшьхы** (луковица двенадцатипёрстной кишки) захьзу.

Жэаоамацэа акьатеи иамоу атызгыы еикэуп х-еыткны: адэа-хьала – **асерозатэ кэырша**, афнытцкала – **акантцлацэа**, рыбжьара **ажьышэатэ кэырша** (серозная, слизистая и мышечная оболочки).

Ажьышэатэ кэырша тцагоуп (миллиметрабжак акара), **ирфызу ажьышэакэа** (гладкая мускулатура) ирылхуп, еикэуп ф-еыткны: адэахьтэи аеыт иалоу ажьышэа хацкэа акьатеи аурыла иаццоит, афнытцкатэи ажьышэа еыт ахацкэа амацэаз еипш акьатеи итаргыжьуп. Урт ажьышэакэа реандырххо, ирсамкэа икоу афатэкэа еиладырфынтуеит, ацэеижь иахахарц азы иахьалана-галаша акьатеикэа рахь инаскьаргоит. Акьатеи афы, афатэ цкьа исароуп, уи азын акьатеи афнытцка ицоуп **акьамсахэы** (ворсинки кишечника), уака иаатуеит **ауаталакэа рцышьтакэа** (протоки желез), егырт ауаталакэа рааста хра злоу иреиуоуп аца иатцоу ауаталеи азтреи. Урт рцышьтакэа аобагы аатуеит жэаоамацэа акьатеи афнытцка, **акыкмацэ ду** (большой сосочек) хэа изышьтоу ахэыгэра акэацэрафы. Акьатеи афнытцка ау-разоуроу ампахьшьхэбаба еипш икыдуп акьатеи ахэы.

Жэаоамацэа акьатеи рыдкыслоит (агра иахьтоу) егырт афнытцкатэи ацэеижьхэтакэа: агэатцэа, азтра, аца иатцоу ауатала,

арҕа чача, ауадыхэкьатеи. Урти иареи еидызхэало атцакэеи, аидхэалагакэеи рнафсангы иара иакэыршоуп ацакьал.

Ацакьал зхоу акьатеипа (брыжеечная часть тонкой кишки)

Ацакьал зхоу акьатеипа аура хэбаҕа метра иназоит. Инар-хэа-аархэо уи ауразоуроу ацакьал акэыршаны аҕра ашьтахь-тэи атзы иадкнахалоуп. **Ацакьал** (брыжейка) иалсны акьатеи ахь инеиуеит ашьадакэеи анервкэеи. Акьатеипа атзы араҕа-гы итцагоуп, аха ацакьал иахьчоит. **Ацакьал** (акьатеи златак-нахау) ашьата 20-ҕа см. иаууп, ацарда еипш атдыхэаҕы иалшо-ит аитытцра, ацакьал атдыхэа ауп акьатеи злахэоу, убри азоуп акьатеикэа анахь арахь изынаскыа-ааскыауа ауафы данхынаауа, иеанирхэауа, данеихауа.

Ацакьал зхоу акьатеипа фбаны ишоит: актэи – **акьатеитцаҕа** (тощая кишка) адсаса ркытаеикэа рҕы уи иахьзуп «анахатэы» (уаҕа аура назоит 12-ҕа метра); афбатэи – **акэҕэылатцатэи акьатеи** (подвздошная кишка). Акьатеи архэарақэа хыцхьазарала 18-20-ҕа ыҕоуп, рыбжеихара аҕраҕы итцаулань итоуп, реитцара амгэацэа иадуп.

Акьатеи афнытҕка иамоу акьатеихэы иаха иссоуп, хыцхьаза-ралагы имачуп. Ажышшэеи акантцлацэеи рыбжьара ибжьоуп алимфатэ еикэхэаларақэа.

Акьатеипа рыдкыислоит **анкыапышта** (мочевой пузырь), **ауахэашэпа** (прямая кишка), ахэса рҕы – **аказықи уи ацрахэа-кэеи** (матка и ее придатки).

Ауафы даниуа икьатеи аура иоура иадкыланы игэоутар 7-нтэ иеихауп. Изхацыцхьаза икьатеи аура еитцахоит (ауафы ишэара иадкыланы), ауафыназа икьатеи аура 5-нтэ роуп иоура атцкыс иахьеихау.

Акьатеи антцэамта инаркны адэахьцарта аҕынза ибжьдоу акьатеи иахьзуп **ауахэашэпа** (толстая кишка). Уи шыақэгылоуп х-хэтак рыла: актэи – **ауадыхэкьатеи**, афбатэи – **акьатеишэпа**, ахпатэи – **ауахэа**. Рыхцагы шыймоу роура назоит метраки бжа-ки рҕынза, атбаара 4-8 см. рҕынза.

Ауадыхэкьатеи (ободочная кишка)

Ауадыхэкьатеи (ободочная кишка) егырт акьатеикэа рацкыс ишэпоуп, итбаауп. Иамоуп **акылчаарақәа** (выпячивания) рацэаны, аварақәа тхэаауп ажышэақәа рыла. Ари акьатеи ацхьатэи ахэҭа **хыхь исеиуеит** (восходящая часть), асбатэи – **аеариашоит** (поперечная часть), ахцатэи – **тцака илбаауеит** (нисходящая часть), ишынеимоу егырт акьатеикэа хыхьала ирхыкэшоит, иеиднакылоит.

Ауадыхэкьатеи аҕы еизытцэоит афатэ арсараан иахашэалаз ацэынхақәа нас уашьтан адэныҕа рдэылгаразы.

Акьатеилашэ (слепая кишка) егырт акьатеикэа излареипшымы ачыдара амоуп. Уи азхык ауадыхэ кьатеи иадхэалоуп, егы аганахь аатцэа атца еипш царта амазам, убри азын «**илашэуп**» (слепой) рхэоит. Ауаа иеипшны ирымазам. Иҕоуп зкьатеилашэ рацэак идуум (2-3 см. рҕынза иназо) даеа цэоукы рҕны уи аура назоит 10-11 см. рҕынза, атбаара 4-7 см. рҕынза. Акьатеилашэ антцэамтэ иаанахэоит **ахэачацшра змоу аҕеиаа** (чревообразный отросток). Уаҕа зырсаара удаоу афатэ (агэаҕь, арыц) анташэалак иалшоит акьатеи кылнатцэар, ицнажэар, мамзаргьы ахьаа гэгэа артдысыр. Ускан ауаоы ицэеижь ацкара ақэшэоит, цырхагада ахэачацшра змоу аҕеиаа амырхуеит.

Анормаҕы, ауаоы акьатеилашэ ахьимоу ицацха арҕьарахьтэи аган аҕы аҕкэҕыл ахы илатцакны ауп, иалшоит анахь арахь инаскьаганы иҕаларгьы, избанзар изыдхэалоу акьатеи аҕра иахьтоу уамак итышэынтэалам, «инькэоит».

Ауадыхэ кьатеи, акьатеилашэи рыфоньтцка акьатеихэы тазам, арака акьатеи ареырақэеи ауаталақэеи хыпцхьазарала имачхоит, иссахоит. Атызқәа рҕы иалоу ажышэатэ ҕыт иаха итацоуп, уи ахац хэхэақэеи амацэаз еипш итаргьежьюи рыла иеибытоуп.

Ауахэа (прямая кишка)

Афатэрсага цэеижьхэтақәа зегьы еидызкыло афатэрсага труба, – «аканал», мамзаргьы абыкь, антцэамтэҕтэи ахэҭа иахьзуп – ауахэа.

Ауахэа **агэчамасаара** (таз) аонытќа итоу ахэтакэа ируакуп, ахата агэчамасаара ашытахытэи атзы иадуп, ишыаќэгылоуп ѿ-хэтак рыла: актэи – **агэчамасааратэ хэта** (тазовая часть); аѿбатэи – **адэахыцартатэ хэта** (заднепроходная часть). Ауахэа иамоуп атбаараќэа, архэараќэа. Иреихау атбаара – 7,5 сантиметра, иреитцоу – 4 сантиметрак иназоит. Аура (бжыаратэла) 14-18 сантиметра рќынза иназоит. Аонытќа итыршоу акантцлацэа иамоуп ареыртаќэа, уаќа атзы икыдуп ауахэа уаталаќэа, акыатеи хэы тазам. Ажышыэатэ кэырша еикэуп ѿ-еытќны: адэахытэи аеыт ауахэа аурыла иахќоуп; аонытќатэи аеыт – амацэаз еипш итаргыежыуп, ижэпоуп адэахытэи аеыт ааста. Ауахэа аонытќа иаанахэоит ажышыэеи акантцлацэеи ирылху «акычыра» дукэа, – **ареыстаќэа** (складки).

Ауахэа антцэамтафэтэи акылтцэара иафыкэыршоуп иазыркуа ажышыэа, уи амахэыч аќьаса ахы шанаркуеипш, ауахэа антцэамта анаркуеит. Ауахэа антцэамтафэы иаларсуп анервќэеи ашыа мѿангага адаќэеи. Убратэи ашыадаќэа рчымазара ауп изыхќо **амаасил** (геморрой) хэы изышытоу ауахэафэы ицэыртцуа ачымазара. Адэахызымцара (аиѓаранаќра) иахќьаны ауахэа мцхэы иеитцытцыр, иќалоит атызќэа ччар, еикэшышыар, ипжэар. Ускан ашыадаќэа ашыа рылхыхоит ауафы ашыа иќэатцуа далагоит, иалшоит ишыа «ќьашыыргы».

Агэатцэа (печень)

Агэатцэа афатэ арсара иалахэу ауаталаќэа иреиуоуп. Уи ацэеижы иалоу ауаталаќэа иаѓреихауп.

Агэатцэа, аѓра итоу ацэеижыхэтакэа зегь рхыхы иаќэуп. Уи иамоуп ѿ-хафрак: хыхытэи ахафэра, ирфызуп, **ажыытќьа** (диафрагма) иатцоуп, тќакатэи иаќа итаѓаѿоу хафэроуп, уаќа иатцакнахауп **азтра** (желчный пузырь). Агэатцэа **арѓбарахытэи ахэта** (правая доля) еихауп **армарахытэи ахэта** (левая доля) ааста. Хыхыала урт аѿхэтакгы еиѿнашоит **амаѓанацшра змоу амѓэацэатэы еидхэалага** (брюшная серповидная связка печени). Уи, агэатцэа акнахага тќас иамоуп. Атцќаќэа, акыдхэалагаќэа агэатцэа иамоуп

итцегь, урт агэатцэа мтцысуа атакнаҳара иазкуп, ирымоуп рхатэы хыызқэаггы.

Агэатцэа армарахьтэи ахэтәґы хыхьала иамоуп **агэтэы тапалара** (сердечное вдавливание). Агэи агэатцэеи рыбжьара **абжьытқьа** (диафрагма) бжьоуп. Агэатцэа ацахьала изқэу ацэиежьхэтәқэа рышьтақэа аноп: **азтра атагәаґара** (ямка желчного пузыря); **цакатэи ашьадаецэа гәаґа** (нижняя полая вена) **ацәахәаста**; **агэатцэа аталарта** (ворота печени), ашьадақэа агэатцэахыи изланеиуа амґа; **ауадыхәкьатеи атапалара** (вдавление ободочной кишки); **аргъарахьтэи ачача атапалара** (почечное вдавление); **жәаґамацэа акьатеи атапалара** (двенадцатипёрстникишечное вдавление); **ачачақәтца атапалара** (надпочечное вдавление).

Агэатцэа хыхьала ґ-хэтәкны акәзар иахьшо – цақала пшь-хәтакны ишоуп: армарахьтэи аргъарахьтэи рыбжьара ибжьоуп даеа ґ-хәтак – **агэатцэа ахәтапшьыркца** (квадратная доля печени), **атцыхәа змоу агэатцэа ахәта** (хвостатая доля печени).

Агэатцэа армарахьтэи ахэтәґы ацақала иаанахәоит **агәыхәшатә хәыгәра** (сальниковой бугор). Агэатцэа армарахьтэи ахәта ашьтахьтэи атцкар иазааигәаны иануп **аца атапалара** (желудочное вдавление). Агэатцэа ишеизадоу иамоуп агәагә иалху ахкьа.

Анормаґы, агэатцэа бжьаратәла аура – 22 см., ацхьа инаркны ашьтахьынза атбаара 38 см., иреихәу ашәпара 7-8 см. иназоит. Ауаґы игэатцэа бжьаратәла иакапануеит 1500 грамм рақара, пшьшәахәыла ицәхапшь-цәышәшәуп, итатоуп. Ачымазара злаґы агэатцэа кьакьахоит, ацшьшәахәы ацсахуеит.

Агэатцэа инангзо аусқәа ирхадоуп афатә зырсо **аз** (жёлчь) ахьаршуа. Уи еизыкәкәаны итоуп **агэатцэа иатцакнаҳау азтраґы** (жёлчный пузырь). Аца афатә антәлалак азтра ақынтэи ацахь инагоу ацышьта аатуеит, аз афатә арцәаакуеит, аз иалоу аматәашьарқәа афатә «хьамтақәа» дырсоит, ацәеижь иахаҳаратэы ақынза.

Исаз афатә иалоу цәгьаггы бзиаггы ашьадақәа ирталаны (ашьа иалазґаны) рацхьаза агэатцэахыи инеиуеит, уи ашхамказшьа змоу аматәашьарқәа ннакылоит, урт рахьтә ацәеижь цырхагак амоуртә ақынза иархәашоит. Абасала агэатцэа ацәеижь

ашхамкәа ркынтә иахьчоит. Агәатцәа ачымазара ацәеижь зеггы ашәарта гәгәа итанаргылоит.

Ацәеижь азы хадара злоу ацәеижьхәтақәа иреиуоуп агәы, ахбафлаша, арпқақәа, ачачақәа. Убарт ырывагылоуп агәатцәаггы. Згәы аус амуа ауафы иаразнак ихдырра ицәызуеит, избанзар усқан ихбафлашахы ашья анеира иакәытцүеит. Зыхбафлаша аус амуз ауафы игәы аангылоит. Зырпқа аус амуз ауафы минутк ала игәы тәоит, избанзар ишья иалазарц иахәтоу **атцәытцәри** (кислород) азхазом, зчача аус амуз ауафы жәбабака саат рыла ицәеижь зыла ихәәеуеит, ишхамыркхоит, еихаракгы ирацәахоит **ачхәрацьыка** (мочевина) иеипшу **ацрытцқәа** (шлаки).

Агәатцәа аус анамуа, ауафы ицәеижь саатқәак рыла ишхамыркхоит, уи ацкара аитагара, мамзаргы апсахра иуадафзоу усуп. Амедицинафы иаха имариоуп азтра амхра, мамзаргы азтра ахахә амхра.

Азтра (желчный пузырь) амакәан еипш агәатцәа иадхәалоуп, афнытцка **аз** (желчь) тоуп. Азтра аура атбаара ауаа зегь рфы иеиуеипшым. Аура – 8 -14 сантиметра ркынза, атбаара 3-5 сантиметра, иакуеит 40-70 грамм ракара аз, итоу аз ихикәароу шьяццшшәахәоуп иамоу. Азтра ахата цагоуп.

Азтра ахәтақәа хәа ишьякәыргылоуп: **атца** (дно), уи зегь реиха итбаауп; **ахәамц** (тело); **ахәда** (шейка) зегь реиха итшәоуп; **ахәамц** (тело); **ахәда** (шейка) зегь реиха итшәоуп, уантәи игоуп **азтра ацышьта** (пузырный проток), уи шнеиуа **азтыгага ацышьта** (желчовыносящий проток) алтцүеит. Арт ацышьтақәа рыла аз мфасуеит акьатеи ахь. Азтра аз зтымтцуа акалара ишәартоу чымазароуп. Уи афышәта ршәахар рылшоит азтра иаанахәо «ахахәқәа», мамзаргы афкы зырфеио цстәы ссақәак. Азтра ачымазарақәа иреиуоуп афәжьра. Агәатцәаггы, азггы, азтраггы, ишынеимоу афатәырсага цәеижьхәтақәа рахь ицхьазоуп.

Аца иатцоу ауатала (поджелудочная железа)

Агәатцәа анафсан ауаталақәа икоу зеггы иреихауп аца атцафы икоу ауатала. Уи аца ашьтахь иадуп иларкәны (ачапан атцкыс

5-10 см. иоахаракны). Иамоуп ахы, ахэамц, атдыхэа. Ахы – арғыра-рахь, атдыхэа армарахь ихоуп. Аура назоит 16-22 см., атбаара 3-9 см. ашэпара 3-ка см. иакапануеит 70-80 г. ркынза, ауразоуроу ыт-ыт еилоуп, апшшэахэы – ицэхапш-гроуп. Ари ауаталахь инеиуеит хкырацэала ашьадакэа. Аца атца уатала иаршуа ацэаакыра ацышьта ссакэа рыла еизыкэкэаны италойт **аца атца уатала ацышьта** (проток поджелудочной железы). Ацэаакы (апанкреатин злоу) шнеиуа жэаоамацэа акьатеи аонытцка италойт, афатэ арсаразы.

Амгэацэа ағэағэ (брюшина)

Амгэацэа ағэағэ агра итоу ацэеижьхэтакэа еидызкыло, итцагоу серозатэ хкьоуп. Уи инеибейцшны ирфызуп, итцэыртцэыруеит. Агра аонытцка итаршэу амгэацэа ағэағэ еитдыхзар, хымцада иакароуп ацэеижь иакэу ацэа ашэагаа, уи бжьаратэла 20400 см., цшьыркца калойт (о-метрацшьыркцак инареиханы).

Амгэацэа гэағэ хкьас (кэыршас) измоу агра итоу ацэеижьхэтакэа рхыпхьазара мацзам. Агра атзываракэа иртыршоу ағэағэ иахьзуп – **амгэацэа атзывара ағэағэ** (пристеночная брюшина), ацэеижьхэтакэа хкьас ирымоу ағэағэ иахьзуп – **агра аонытцкатэи ағэағэ** (внутренностная брюшина). Агра итоу ацэеижьхэтакэа агра излатакнахау атцкакэа злыху амгэацэа ағэағэ ауп, уака уи иахьзуп – **ацакьалтца** (брыжейка), ирхэойт – **атца** (акнахага) хэа, **арэыра** хэа аназырхэогы ыкоуп (складка).

Ағэағэ иахьчоит изкэыршоу ацэеижьхэтакэа, агра итыршоу ағэағэ аонытцкатэи ацэеижьхэтакэа еиднакылоит, итышэнартэлоит дасу ртыцкэа рфы.

Ацсыц лага-оагага цэеижьхэтакэа (органы дыхания)

Ацсыц лага-оагага цэеижьхэтакэа ауафы ицэеижь зда цсыхэа амам **атцэытцэри** (кислород) азнаргойт, ацэеижь иацырхагоу **арацэатцэытцэ газ** (углекислый газ) алыргоит, ауафы ибжьтыгара, ицэажэара еифенакаауеит, ицэеижь ашоура шыакэнаргылоит уб.итц.

Апсып лага-ѡагага цѡеижьхѡтақѡас ипцхъазоуп:

1 – **апынтца агѡаѡара** (полость носа);

2 – **ахѡламшѡы** (глотка);

4 – **акыркы** – гортань);

4 – **акыркчыда** (дыхательное горло);

5 – **абронхқѡа** (бронхи);

6 – **арцхақѡа** (легкие).

Апынтца агѡаѡара (полость носа)

Апынтца агѡаѡара агѡта ѡыцьараны ишоуп **аиѡкаага** (перегородка) ала. Уи ѡ-хѡтак амоуп: **абѡтѡ еиѡкаага** (костная перегородка носа), апынтца агѡаѡара атцауларѡы иѡоуп; **итцысуа апынтца еиѡкаага** (подвижная перегородка носа), **ахѡдырратѡ хѡта** (хрящевая часть) ахъзуп.

Апынтца азқѡа (спинка носа), **адѡахьтѡи апынтца** (наружный нос), **апынтца апашѡ** (корень носа), **апынтца ахыцѡқѡа** (верхушка носа), **апынтца ашьѡта** (основание носа) рызегьы ишынеимоу ирықѡу ажьышѡақѡеи ацѡеи ирылтцуеит апсып лага-ѡагага цѡеижьхѡтақѡа рхы ахьыркуа ахѡта – **апынтца** (нос).

Апынтца зызку ахауа рыцкъаны, ирцханы арцхахьы адѡықѡтцара, ихынхѡны ианаауагьы амѡангара ауп, уи анаѡс апынтца аѡнытцка итыршоу акантцлацѡа афѡыга хацқѡа рыла ауаѡы афѡы еиликаауеит, уи ахѡта иахъзуп **апынтца афѡыгатѡ хѡта** (обонятельная область носа).

Апынтца иақѡу, иаду ахѡдыррақѡа ирымоуп рхатѡы хьызқѡа: **апынтца аварахьтѡи ахѡдырра** (латеральный хрящ носа); **апынтца ажѡѡа ахѡдырраду** (большой хрящ крыла носа) – ѡбаны иадуп нак-аак; ахѡдыррақѡа рыбжьара ибжьоуп **апынтца атышшарақѡа** (ноздри) ѡба; апынтца ашьѡтаѡы иадкылоуп ѡба-хца **апынтца хѡдырра хѡычқѡа** (малые хрящи крыла носа); зны-зынла цѡоукы рѡы ианахѡоит еиуеипцшым аформа змоу **апынтца хѡдырра ццѡақѡа** (добавочные носовые хрящи), урт **асесампцшра змоу ахѡдыррақѡа** (сесамовидные хрящи носа) хѡа рзырхѡоит. Ахѡдыррақѡа дара-дара **хѡдыррацѡала** (надхрящница) еибаркуп.

Апынтца агэафара иамоуп **апынтца афышэта** (преддверие носа). Афышэта анафс цынгылара аует **апынтца ашэхымс** (порог носа), уи анафс аурыла итагылоуп рацэак иалмышэхэо **апынтца агэыцэахэыч** (валик носа).

Апынтца абафкэа хрыхцэажэеит ахыбаф ахэтакэа рфы.

Акыркы (гортань)

Акыркы ахыкыоу ахэдафы ауп. Акыркы аваракэеи апхъеи иадуп **асапарцшра уатала** (щитовидная железа) (даеакала уи иахъзуп зобная железа – **ачыкэуатала**). Ахатца икыркы еихауп апхэыс лтэы ааста, еихаразак уи уаф илапш итцашэартэ икоуп ауаа ршэымта иантагылоу аамтазы (12-16 ш. анихытцау).

Акыркы иалагылоуп ахэдырра хацлаккэа хца, фба-фбала (уғэны) икоугы хца.

Акыркы ахэдырра хацлаккэа (непарные хрящи гортани) хэа ипхъазоуп: **асапарцшра ахэдыра** (щитовидный хрящ); **азыгмацэазпшра хэдыра** (перстeneвидный хрящ); **акыркхагыла ахэдыра** (надгортанный хрящ).

Фба-фбала икоу акыркы ахэдырракэа: **ачамскэылпшра ахэдыракэа** (черпаловидные хрящи); **асалпшра ахэдыракэа** (клиновидные хрящи).

Акыркы ахэдыракэа рыбжеихара агиалин иалхуп, ауафы икэрахь даннеилак ишэует, ибафхоит. Дара-дара аидхэалагакэеи акэартэракэеи рыла еибаркуп. Урт зегь ахъзкэа рымоуп.

Акыркы афнытцкалагы иидхэалагакэа рацэаны итоуп. Урт иреиуоуп **абыжътэикэа** (голосовые), – ититуа ахацкэа ирылху, ачамскэыл хэдыракэеи асапарцшреи ирыбжьдоу. Абыжътэи еидхэалага иашакэа ирылхуп **абыжътэи кылхара** (голосовая щель) ахатагы. Уака иамоуп итцегь абжътэи еидхэалагакэа рацэаны аха урт ускак итиуам, икыакыоуп, абжыттгара атцкыс изыску ахэдырракэа реидхэалара ауп.

Акыркы иамоуп ахатэы жышхэакэагы, урт рыба акыркы шейбгоу ифахоит, илахоит, егырт рыба акыркы иамоу ахэдыракэа дыртцысуеит, идыртбааует, идыртшэоит. Урт ажышхэакэа афатца албаадара аан акыркы ахы ахэаша тамшэартэ акыркхагы-

лала иадыркуеит. Урт русура адхэалоуп иара убас абыжытгага аппарат. Уаҕа аус руеит еиуеипшыым ажышэақәа. Урт хаз-хазы аус шыруа еипш ахызкэагы рымоуп.

Ақырҕы атҕака иатҕагылоуп **ақырҕчыда** (трахея). Уахь хауацқьамзар даеа матэашьарк цар калазом, машэырла ак ташэаргы еимхэа-еимсарыла шытахька итнагоит.

Ақырҕчыда (дыхательная горло-трахея)

Ахэламшэчыда апхыала иаду, **ақырҕчыдатэ хэдырақәа** (трахеальная хрящи) реихаҕса ала ишыақэгылоу, ахауа мөанызго абыкь иахьзуп ақырҕчыда.

Ақырҕчыда аура 9-15 см., атбаара – 1,5-2,7 см. рҕынза иназоит.

Ақырҕчыда ахэдыррақәа зхы еифакым амацэаз иеипшуп, ахэдыррақәа рыназарақәа жышэала еипшуп, реипшыырақәа зегы ахэламшэчыдахь ирхоуп.

Ақырҕчыда антцэамтэҕы иеимҕапоуп – иалтцуеит **абронхқәа** (бронхи) өба. Аимҕапара хьзыс иамоуп – **ақырҕчыда аимҕапара** (вилообразное разделение трахеи).

Ақырҕы иаркны аимҕапара аҕынза иеихаҕсоу ақырҕчыда хэдыррақәа рхыцхьазара иартэоит 16-20 цыра рҕынза, ианеи-ҕытцлакь ашытахьтэи абронх арҕа махэҕаҕы ахэдыррақәа рхыцхьазара назоит – 6-8 цыра, арма махэҕа – 9-12 цыра рҕынза. Арма бронх иаха иаууп, арҕа ааста. Ақырҕы, ақырҕчыда, абронхқәа рыфонтцка **акантцлацэа** (слизистая оболочка) тыршоуп. Уа афонтцка иамоуп **акантцла** (слизь) зырҕеио аүатала ссақәа, итыршоу злыху **ишыыршыыруа ахацқәа** (мерцательные клетки) русурала ақырҕчыда, абронхқәа, абронх ссақәа рыфонтцка иеизо акантцлазы, асаба, адэахы итырҕауеит.

Абронхқәа (бронхи)

Абронхқәа, ақырҕчыда аимҕапара инаркны арпхақәа рыфонтцкатэи абронх ссазақәа рҕынза ахауа мөаныргоит.

Арҕа бронх – 3 см. иаууп, арма 4-5 см. ракара, уи иаха итшэоуп. Абронхкэазқәа абронх ссақәа рылтцуеит, урт итцегы иссоу

абронхқәа, убас арпқәа рыҕонытқанза. Рцыхәақәа рҕы абронх ссақәа ирымазам ахәдыррақәаҕы, ауаталақәаҕы, урт рытбаара миллиметрак акара ауп иахыкоу, абронхиолақәа рыхьзуп. **Арпқа ахәтачқәа** (дольки лёгких) рҕы абронх ссеи ашьадеи иеимырдоит ацсыц иалоу агазтә матәашьарқәа. **Ацыхәаҕтәи абронхиолақәа** (конечные бронхиолы) ирҕытцуеит **оба-оба ацсыц лагаагага абронх ссақәа** (дыхательные бронхиолы), урт ахауа (ацсыц) наргоит арпқа ахәтачқәа рахь. Ахәтачқәа зегы рыҕонытқатәи рцакыра (ахауа зыхькысуа) еитцыхны ишәазар ауаҕы ицәа атбаара аткыс акыр жәантә иеихауп. Убри азоуп ауаҕы иусура анарха замоу, инихуа аенергия иазхаша ахауа злаиоуа, дзымхәҕеуа.

Арпқақәа (легкие)

Арпқақәа армеи арҕеи аҕбаҕы еидуттар ирылтцуеит «ақәацә». Урт аҕба роуп агәбыца аихара зыртәуа, рыбжьара, нас изду атызқәа ирыбжьоу атыц иашьтоуп **атзыбжьара** (средостение) хәа.

Арпқа ахыщәкәа (верхушка лёгкого) аҕада ирхоуп (алтәжәа ашка), **арпқа ашьата** (основание лёгкого) рхоуп цака, **ажьытқьа** (диафрагма) ашка. Арҕа рпқа иаха итбаауп, икьаҕуп. Арма рпқа ацхьатәи атцкар аҕы (иларкәны) иамоуп агәы ахьаду **агәтәы тацкарста** (сердечная вырезка).

Арпқа шьақәҕылоуп **ахәтақәа** (доли) рыла. Арҕа рпқа иамоуп х-хәтак: арма – оба. Арма рыпқа хыхьынтәи цака ирнааны еишоуп, уи иҕахыкны ихтәоушәа даеазнык еишоуп арҕа рыпқа акны.

Арма рпқа иаанахәоит – цәахәа кынааки ҕ-хәтаки – **хыхьтәи цакатәи арпқа ахәтақәа** (верхняя и нижняя доли лёгкого). Арҕа рпқа иаанахәоит кылхара кынааки, кылхара иашаки, арпқа ахәтақәа хпәи (хыхьтәи, абжьаратәи, цакатәи).

Арпқа иануп аватцарақәа, ашьадақәа рышьтақәа, агәатцәеипш арпқаҕы иамоуп **арпқа агәашә** (ворота лёгких), усынтәи арпқа иалалоит ашьадақәа, анервқәа, алимфадақәа. Уака арпқахы иацталоит абронхқәаҕы. Абронхҕы ашьадақәаҕы, анервҕы

ишынеимоу агәашә иахьтало иахьзуп **арпқа ашьата** (корень легкого). Арпқа ахаерақәа ахьеипыло атқарқәа хәа ирышь-тоуп: 1 – итцару, цақатәи атқар (нижний край); 2 – ихаргьежбу, **ашьтахьтәи атқар** (задний край); 3 – итцару, **апхьатәи атқар** (передний край).

Ауафы данқәыпшу ирпқа апшшәахәы цәхапшьуп, иқәра аны-назалак аиатәара ахылоит, ашәытақәа аанахәоит, ацәахәақәа анылоит. Нормала икоу арпқа (чымазара змам) ахата татаза икоуп, итиуеит, апқарстафы усқак икылтәтәазам. Ахирургцәа арпқа ршоит жәа-сегменткны. Арпқа иахарпоуп арпқа **агәагә** (плевра). Уигы, амгәацәа агәагә еипш ирфызуп, ицырцыруеит, асерозатә казшьа амоуп. Арпқа агәагәақәа фба рыбжьара ибжьоуп **агәагәатә зы** (плевральная жидкость).

Азқатәаратә-акәататә цәеижьхәтақәа ртцакыра (органы мочеполовой системы)

Азқатәаратә – акәататә цәеижьхәтақәа ршоит ф-гәыпкны.

I – азқатәара ацәеижьхәтақәа (мочевые органы): **ачачақәа** (почки); **ачхәрамфангагақәа** (мочеточники); **анкьацышта** (мочевой пузырь); **ачхәра катәага аканал** (мочеиспускательный канал).

II – акәата цәеижьхәтақәа (половые органы);

а) **ахатца икәата ацәеижьхәтақәа** (половые органы муж-чины): **ажәла уаталақәа (акәагьқәа)** (семенные железы, яички); **ажәлатыгага цышьтақәа** (семявыносящие протоки); **акәагьтра** (мошонка); **ажәлатра пыткәырқәа** (семенные пузырьки); **ачыркәатала** (предстательная железа); **ачхәракатәага аканал ацымшьхыуаталақәа** (железы луковицы мочеиспускательного канала); **ацыхцәы** (половой член).

б) **апхәыс лыкәата ацәеижьхәтақәа** (половые органы женщины): **акәтагьтрақәа** (яичники); **аказықтә трубақәа** (маточные трубы); **аказық** (матка); **акылымшь** (влагалище); **апхәыс лыкәата адәахьтәи ахәтақәа** (наружные половые органы женщины).

Азкатэара ацэеижьхэтақәа (мочевые органы) Ачацақәа (почки)

Ачаца (почка) ѿ-цыракны икоу цэеижьхэтоуп, амакѣахэара-ѣы аонытқала абгашшара нак-аак иадуп.

Ачаца аура 10-12 см., атбаара – 5-6 см., ашэпара – 4 см., акапан – 120-200 г. рқынза иназоит. Армарахь икыду ачаца еихауп. Ачаца анызѡыдоу ицэхапшыуп.

Ачаца абжъарахьтэи аган ташэашэоуп, уака **ачаца агэшэ** (ворота почки) ахъзуп. Анаѡс иамоуп тагэаѡарак **ачаца аѡытира** (почечная пазуха) зыхъзу. Убра итоуп: **ачаца саара** (почечная ляханка) **ачаца саанқәа** (почечные чашечки), ашьадақәа рыма-хэқәа, анервқәа рдацқәа, ашшатэ хацқәа.

Ачаца хыхьтэи атыхэа иаха икьякыоуп. Уака иақэуп **ачаца ахыхьтэи ауатала** (надпочечная железа).

Ачаца ашша илахэоуп, настгы агэагэа ахкыоуп.

Ачаца ацкарстаѣы уаѡы ибоит ѿ-ѡыткны ишеилоу: **абгажэтэ ѡыт** (корковый слой) иаха иѡежъуп, адэахьала иаѣыкэыршоуп; **абаѡлашатэ ѡыт** (мозговой слой) иаха икьякыоуп, икацшыы-етцэоуп, агэтахы иагэылоуп. Урт реипшымра зыхкыо ашьа еипшны иахьырзымнеиуа ауп. Урт иргэылаку ашьадақәа рѣы ауп ацэеижь иалоу абаазатэы аѡахьарыцкыо, иахьаразо. Убарт атрубақәа ирталаны ачаца асаанқәа рахь ачхэра еизыкэкэоит. Ацэеижь иалгатэу абаазатэы (ачхэра) ацхьа иеизоит ачаца асаараѣы, уантэи **ачхэрамѡангага** (мочеточник) италаны анкьяпшытахь ицоит.

Ачаца ауаа зегы иеипшны ирызкыдым. Иахарак атыц ацсахуеит аргъарахьтэи ачаца, уи зыхкыо ауахэа шэпа ахылакэуа ауп. Зны-зынла ауаѡы чачак ауп имоу, мамзарггы ичаца аѡеи-маа еипш ирхэоуп. Икоуп ауаа ачацақәа еимиааны иаазхэогы.

Ачхэрамѡангагақәа (мочеточники)

Ачхэрамѡангага (мочеточник) ипаны ихэхэаза ачачатэ саареи анкьяпшытэи ирыбжьдоуп. Аура назоит 30-35 см. рқынза,

цъара-цъара 3-4 мм. итбаауп, даеацъара 9 мм. ркынза. Икоуп дара ъба.

Ачхэрамѡангагакэа инархэа-аархэаны анкьапыштахь илашь-туп, уака анкьапышта атцафы атзы иагэылсны 2-ка см. инаскьаганы афнытцка иаатуеит.

Ачхэрамѡангага атзы х-еыткны иеикэуп: адэахьтэи – **аха-цыркыра еидкылагатэ кэырша** (соединительная оболочка), афнытцкатэи – **акантцлацэа** (слизистая оболочка), рыбжьара ибжьоуп **ажьышэатэ еыт** (мышечный слой), цъара-цъара акантцлацэа иалоуп ауатала хэхэақэа.

Еиқыртэышьала ахэсеи ахацэеи рычхэрамѡангагакэа злеи-пшым хэа акгы ыкам, ртыцылхшьеи рымѡасшьеи алахамтцозар.

Анкьапышта (мочевой пузырь)

Амакэан апшра змоу цэеижьхэтоуп. Аиҳарак злыху ажьышэа-кэа роуп. Казшьа хаданы иамоуп аитытцра аитчалара. Анкьапыштафы иалыркаауеит – **атца** (дно), **ахэда** (шейка), **ахэамц** (тело). Афнытцка иеизо ачхэра ахыцхьазара иазхацыпхьаза атыз-кэа тцахоит, иеитытцуеит, атыхэтэаны атзы иаласоу анерв-дацкэа рдырратарала ачхэра ацарта ашэ аатуеит. Анкьапышта атакнаҳара рхоуп ахацэа рфы ауахэашэпахь, ахэса рфы **аказық қылымшь ахь** (влагалище матки).

Анкьапышта атзы злыху ажьышэа рѡызкэа роуп. Ажьышэа-кэа неихыс ааихысуа атзы дыргэгэоит, ажьышэатэ хацкэа рхырхартакэа еилапсоуп, ацсыз кыга аката еипш ихэуп, убри азоуп анкьапышта мыцхэы еитытцит хэа изцымжэо. Афнытцка итыршоуп акантцлацэа. Анкьапышта ахэдафы ажьышэақэа реизытцэара иацлоит, уака урт ирылхуп анкьапышта азыркуа, иазыртуа **амахэыч жьышэа** (сфинктер).

Анкьапышта атцафы иамоуп акылтцэарақэа хца: ѡба – ачхэрамѡангагакэа ахьаатуа, акы – ачхэракатэага атруба ахы ахытцна-хуа. Акылтцэарақэа ахьыкоу иахьзуп **анкьапышта ахкэакьта** (треугольник мочевого пузыря), уи зегь реиха имтысуа, иркацоу тыцуп анкьапышта ахэтакэа рфы.

Акәәтә цәеижьхәтәкәә (половые органы)

Ахацәеи ахәсеи рыкәататә еиҕыртәашьақәә еицшзам. Урт хаз-хазы ирыхәапштәуп.

Ахатца икәәтә ацәеижьхәтәкәә (мужские половые органы)

Ахатца икәәтә ацәеижьхәтәкәә ршоит 6-гәыпкны.

I. Актәи агәыпц иатцанакуеит **ахатца икәәтә аонытцкәтәи ацәеижьхәтәкәә** (внутренние мужские половые органы) – аҕья-жәла уаталақәә (акәәгькәә), урт рыцрапшькәә, ажәлатыгага цы-шьтәкәә, ажәлатра атцкәә, ажәлатрақәә, ачыркәатала, ачхәра-катәага аканал, ацьымшьхьуаталақәә;

II. Аобатәи агәыпц иатцанакуеит ахатца икәәтә адәахьтәи ацәеижьхәтәкәә (наружные половые органы) – ахатца ицыхцәы, ахатца ицыхцәы аканал, акәәгьтра.

Ахацә икәәтә аонытцкәтәи ацәеижьхәтәкәә

Ажәла уаталақәә, мамзаргы акәәгькәә (семенные железы, или яичко)

Ажәла уаталақәә ахатца имоуп 6ба, итоуп акәәгьтра, акәты кьтагь аформа рымоуп. Акәәгь аура назоит 4-5 см., ашәпара 3-ка см. акапан 25-30 г. Акәәгь акәәгьтра итәкнахауп атцгала мачк ихьрнааны. Армарахьтәи акьагь атцга иаха иаууп азы акәәгь лақәны икнахауп.

Акәәгь ашьтахьтәи аган иадуп **акәәгь ацрапшьы** (придаток яичка).

Акәәгь злыху ацәеижь тоуп икацаза икоу **ахацыркыраеи-дкылагатә кәырша** (плотная соединительная оболочка), уи хьзыс иамоуп – **ахзытә кәырша** (белочная оболочка). Ахзытә кәырша иаҕытцны акәәгь аонытцкахь ицо аҕапарақәә иртоуп **акәәгь ахәтачкәә** (дольки яичка). Урт ахәтачкәә рхыпхьазара назоит 100-250 цыра ркынза. Хәтачцыпхьаза рыонытцка ирыгь-

роуп **ажәла иазку абыкь рхәакәа** (семенные извитые канальцы) – 3-4 цыра, урт цырацыпхьаза иеитцухыр роура назоит метрак акара, рышәпара – миллиметрак акара икоуп. Аканал рхәакәа рыфнытқа ауп рапхьаза акәны **ағьажәла** (сперматозойд) ахьиуа.

Ахәтачқәа рыхқәа ахьейәаку иеилалоит аканал хәахәакәа (3-4 цыра) рыхқәа – ирылтцуеит **аканал иашакәа** (прямые канальцы), уртгы дара-дара еипшьуп, иеимадоуп, ирылхуп **акәағь акаҫа** (сеть яичка). Акаҫа иналхәраа-аалхәрааны акәағь афнытқа рееизыркуеит 18 ркынза **акәағь ағьажәла тызго ацышьтақәа** (выносящие протоки яичка), урт акәағь ахы аҫны акәырша кылтәаны акәағь ацрапшьы иҫалоит. Акәағьгы ацрапшьыгы шеимоу **акәағь ахатәы тыхәтеи** (собственное влагалище яички) иҫоуп.

Акәағьы акәыршеи ирыбжьысны акәағь афнытқахь иаҫра-лоит ашьадақәа, анерв махәқәа рацәаны. Урт русура маншә-ламзар ағьажәла аҫсы ахалазом, аҫсы ахаларгы иҫсыҫеу аҫа-шья аанахәоит. Акәағь акәағьтраҫы иҫахәхәоуп, ирцәыхьчоуп ахьтацәҫгеи ашоурацәҫгеи, ағьажәла аиқәырхара иазкуп уи аи-ҫартәышьагы, атыҫ изну аиҫкаашьягы. Акәағь зызку ағьажәла аазара, архиара, аизакра роуп.

Акәағь ацрапшьы (придаток семенной железы)

Акәағь ашьтахьтәи аган ихәхәаза иаду, ажәламфангара иазку ацәеижьхәта иахьзуп акәағь ацрапшьы.

Акәағь ацрапшьы иамоуп – ахы (акәағь иахыхәхәоит), ацыхәа (ихәхәаза атҫахь ииасуеит), рыбжьара ибжьоу ахәамц быжьпаа-уап (атцыхәеи ахи рааста).

Ажәлатыгага цышьтақәа (семявыносящие протоки)

Ажәлатыгага цышьтақәа ыкоуп фба. Акәағьқәа рыцрапшь-қәа ҫаҫатәи ртдыхәакәа инадыркны иеитцыхзар метрабжак аура зманы зышәпара 3-ка мм. ыкоу, зкылхара миллиметрабжак иеи-хам, **абыкь** (атруба) иеипшу цәеижьхәҫоуп.

Ажэлэтыгага цышыта ахы ахьакуа ирхэоуп. Агэта инаркны атцы-хэанза ишшэырза икоу быкьуп. Интэоит **атцыхэа ачыркэатала** (предстательная железа) азааигэара, азкатэага трубка аонутца.

Ацышыта атзы рыхуп х-еыткны иеиқэу акэыршақэа: адэа-хьала иакэыршоуп **адвентициа** (адвентиция), аонытца итыршоуп **акантцлацэа** (слизистая оболочка), рыбжьара ибжьоуп **ажышэатэ кэырша** (мышечная оболочка).

Ажэлэтыгага цышытақэа акэағ ацрапшыы аќынтэи **ажэлатратэ пыткэыр** (семенной пузырь) аќынза агьажэла мѳацыр-гоит. Ирыларсуп ашыадақэа, анерв дацқэа.

Акэағ атца (семенной кантик)

Акэағкэа рыѳбагы атцақэа рыла акэағтра итакнахауп. Акэағтра акэағ ашытахьтэи аган иадырқацалоуп. Акэағтра аонытца итоуп **акэағ иѳахо ажышэа** (мышца подвешивающая яичко), уи акэағ иааханы ацацхатэ кылтэара ағышэтағынза иѳанагоит.

Иеиқэыпхьазоу ахэтақэа зегы ирыхкэоуп иеидызкыло – **акэағ атца акэырша** (оболочка семенного канатика). Уи акэырша шнеиуа иара акэағ ахатагы ылахэахоит, убри азын урт ирымоуп ирзеипшу хьзык – **акэағы акэағьтцеи ркэырша** (оболочка семенного канатика и яичка).

Ажэлэтра пыткэыр (семенной пузырь)

Анкьапышта (мочевой пузырь) наќ-ааќ ашытахьтэи аганағы иатцоуп ажэлэтра пыткэырқэа ѳба.

Ажэлэтра пыткэыр амакэан иеипшуп. Ажэла ахьтало иахь-тытцуа амоуп, амакэан еипш ихэхэоуп (12-ќа см.) ашэпара 7 мм. Ирхэаны ирены иеиқэуп, аонытца иамоу аиѳкаарақэа алабиринт иеипшуп. Адэахьала апыткэыр иакэыршоуп адвентициа, аонытца итыршоуп акантцлацэа, урт рыбжьара ибжьоуп ажышэатэ кэырша.

Ачыркэатала (предстательная железа) агэчамасаара аонытца итоу ацэеижхэтақэа ируакуп. Анкьапышта иатцоуп, аз-

катәага канал иаакәыршаны иадкәтцалоуп. Адәахьала ахьа ажә-ла асахьа амоуп, **ачыркәатала ахы акәацәра** (верхушка предстательной железы) цәка ирхоуп, ашьәта акьякьара хьхь анкья-пыштахь ирхоуп.

Ачыркәатала иагәылсны ицоит азкәтәага-ажәламәангага трубка, ауафы икәра иацлацпхьаза ачыркәатала иазхәуеит, аканал артшәоит, еиманацгәоит, зны-зынла (ачыркәатала ахьта алалар) уи ачымазара иахкьаны ахатца азы изкамтәо дкәлоит, ирласны ацхыраара имоур иалшоит ицәеижь шхамыркхаргьы. Амедицинафьы ари ацәеижьхәта пканы иамырхуеит.

Ачыркәатала аура назоит 4 см., атбаара 3 см., агылара 2 см., акапан иартәоит 20-ка г. Ауафы наза ифьы иалшоит кәтәы кәтагк иакараргьы. 17 шықәса зхытца ачкәын ичыркәатала ишазхара иазхәхьеит.

Ачхәра катәага аканал ацьымшьхәы иатцанакуа ауаталақәа (железы луковичной части мочеиспускательного канала)

Ачхәра катәага канал амаәахәара (пещеристое тело мочеиспускательного канала) ахьалаго нак-аак иавоуп махәыда рыцк иакароу ауаталақәа өба. Адшшәахәы цәөежь-цәхацшьуп. Уи ахә-тассақәа цьарак еидкылоуп ажьымжәеипш, **ацышьтақәа** (протоки железы) еилаланы иаатуеит ачхәра катәага канал аоныткә. Зны-зынла хьцхьазарала өба ианеихаугьы кәлоит.

Ахатца икәәта адәахьтәи ацәеижьхәтақәа (наружные мужские половые органы)

Ахатца икәәта адәахьтәи ацәеижьхәтақәа хәа ицхьазоуп **ахатца ицыхцәы** (мужской половой член), нас **акәагьтра** (мошонка).

Ахатца ицыхцәы (мужской половой член)

Ахатца ицыхцәы рызкуп ө-уск: **агьаз** (сперма) ашьтра (аршәра), ачхәра амәангара. Урт рымәапысра алзыршо аифартәышьа

амоуп ацыхцэы (иаазыхэхэоу аформа). Анормаёы аура назоит 8-12 см., ашэпара 2,5-4 см. ркынза. **Ацыхцэы ашьата** (корень члена) аехэыбаф иадыркацалоуп, **ацыхцэы ахы** (головка члена) нас **ахэамц** (корпус, тело члена) рхы иакэитны ихьынхалоуп.

Ацыхцэы ахэамц (тело полового члена) иамоуп аганкэа фба: апхьатэи – мамзаргы хыхьтэи аган иахьзуп **азкэа** (спинка члена), ашьтахьтэи – мамзаргы тцакатэи аган иахьзуп – **ачхэракатэагатэ быкь аган** (поверхность мочеиспускательного канала).

Ацыхцэы ахаёы иаатуеит **азкатэагатэ (ачхэракатэагатэ) быкь акылтэара** (отверстие мочеиспускательного канала).

Ацыхцэы ацэа (кожа полового члена) тцагоуп, еитцытцуеит ахэамци ахи хнафартэ акара. **Ацэеизытэара** (крайняя плоть) ахьзуп ацыхцэы ахи ахэамци ирыбжьоу ихьареу ацэа еикэтцара.

Ацыхцэы ахэамц злыху – нак-аак фбаны иеивоу амаёахэаракэа фбеи урт ирыбжьагылоу **ачхэракатэагатэ канал амаёахэареи** роуп (пещеристые тела полового члена). Амаёахэаракэа рыбжьара ицоит **абжьаратэ еифокаага** (срединная перегородка), рыфоньтцкала рыцыпхьаза иргэылоуп **адацшькэеи** (артерии) **адаецтэакэеи** (вены). Апхьатэи иахьзуп – ацыхцэы **адацшь тцаула** (глубокая артерия полового члена), афбатэи – **ацыхцэы азкэафтэи адаецтэа** (тыльная вена полового члена).

Ачхэракатэагатэ канал аура 17-20 см. ракара ыкоуп. Афоньтцка иамоуп иссаны **ачхэракатэага уаталакэа** (уретральные железы), итыршоуп **акантцлацэа** (слизистая оболочка).

Акэагьтра (мошонка)

Акэагьтра, ацэеи ажышэеи ирылхуп, акэагьцэеи акэагь ацрапшыи ирыкэыршоуп, иахьчоит. Акэагьтра иахьёоу ацэа тцагоуп, ашша амазам, икычуп, апцшшэахэы хикэаароуп, ахэы гарпшарны иакэуп. Акэагьтра ацэа иалоуп апхзы уаталакэа рацэаны. Ацыхцэы ашьата инаркны акэагьтра агэда иалсуеит **акэагьтра азахырста** (шов мошонки).

Акэагьтра афоньтцка еифокаауп **акэагьтра аифокаага** (перегородка мошонки) ала, уи аифокаара акэагьтра азахырста иама-

риашоуп иагыџнашоит арма гџаџара, арџа гџаџара хџа. Акџаџтра иаларсуп ашьадаџа, анервџа.

Аџхџыс лыкџата аџџеижхџаџаџа (женские половые органы)

Аџхџыс лыкџата аџџеижхџаџаџа ршоит џ-гџыџкны.

I. Аџтџи агџыџ иатџанаџеит **аџхџыс лыкџата аџныџџатџи аџџеижхџаџаџа** (внутренние женские половые органы): **акџтаџтраџаџа** (яичники); **аџазыџџтџ трубаџаџа** (маточные трубы); **акџтаџтраџаџа рыџџраџшьџаџа** (придатки яичников); **аџазыџџ** (матка); **аџазыџџ акылымшь** (влагалище матки).

II. Аџџбатџи агџыџ иатџанаџеит **аџхџыс лыкџата адџахьтџи аџџеижхџаџаџа** (наружные женские половые органы): **акџата аџышь дукџеи аџышь хџыџџџеи** (большие и малые срамные губы); **акылымшь аџышьџта** (преддверие влагалища); **акџамаџа** (клитор); **акылымшь аџышьџтаџтџи аџылымшьхџы** (луковица преддверия влагалища); **аџхџыс лыџхџара катџага аканал** (женский мочеиспускательный канал).

Аџхџыс лыкџата аџныџџатџи аџџеижхџаџаџа

Акџтаџтраџаџа (яичники)

Акџтаџтраџаџа аџхџыс илымоуп џба, аџхџысжџлатџ уаталаџа иреиуоуп. Уаџа ииџеит, ирызхаџеит, ишџны игџылџџеит аџхџыс лыкџатаџџаџа. Акџтаџтраџаџа аџбаџы аџхџыс лџаџџа аџныџџкала аганџа рџы икыџуп. Урт агџчама аџныџџџа аџзы иарџуп аџџаџа рыла.

Акџтаџтраџа аџшшьахџы ихиатџаау аџџыш азуџџар аџеит. Иа-моуп алгџыгџраџаџа (ирџџзам), маџк иџџаџсны иаазыџхџџоуп. Аџхџыснаџа лыкџатаџтра аџра наџар алшоит 5 см. рџынџа, аџџа-џџара ианрейхаџа 3 см. (ирейџоу 1,5 см.), ашџпара 0,5-1мм. аџын-џа, иаџпануџеит 5-8 грамм. Акџтаџтра ахаџа аилаџараџы иа-моуп х-џыџкны иеиџџу амаџџашьарџаџа: 1 – адџахьала иахџџоуп **ахџытџ кџырша** (белочная оболочка); 2 – уи иатџоуп **абџажџџ**

матэашьар (корковое вещество); 3 – агэтахы иагроу – **абафлашатэ матэашьар** (мозговое вещество). Абгажэтэ матэашьар аеыт аҕны иамадоуп **акэтагытэ фолликулқәа** (яичниковые фолликулы). Уброуп акэтагықәа ахьеио, иахьшәуа. Акэтагытэ пыткәыркәа ишшәра ианшәлак ирыгроу акэтагы иазхауеит, акэтагытра ацәахыы (акәыршахыы) инаскъаны игәылтцуеит. Игәылтцыз акэтагы аҕытцашәоит уа ааигәа икоу **акэтагытра ачыхә** (яичниковая бахрома), уи иаҕықәланы ишнеиуа **аказық абыкь** (маточная труба) итәлоит, уантәи аказық афнытқәахь ицоит. Акэтагы зыгроу апыткәыркәа (афолликулқәа) зегь шәуам, имшәыиз апыткәыркәа акэтагытра иалпсауеит. Ишәны игәылтцыз акэтагы атыпан инхаз апыткәыртыц иалтцуеит уаталара зуа **ацәеижьхәтә өеижь** (желтое тело), уи ишнеи-шнеиуа итцыкәкәаны иумбазо изуеит. Ишәны игәылтцыз ацхәыс лыкәтагы аказық афнытқәа иштоу ахатцә **иҕьаз** (сперма) иалоу **аҕьажәла** (сперматозоид) аниар акэтагы штәуеит, ацхәыс лцәеижь ахшара далашәоит.

Акэтагытра афнытқәатәи абафлашатэ ҕыт иаласоуп ашьадақәа рацәаны. Урт уахь изланеиуа атыц **акэтагытра агәашә** (ворота яичника) ахьзуп. Вака ииагоуп алимфа мфанызго адақәеи анервқәеи. Акэтагытра агра афнытқәаҕы итакнахауп атцәқәа рыла.

Акэтагытра зызку акэтагы аазара мацара акәзам, уи ацхәыс лцәеижь иаланатцоит ацстазааразы зыда цыххәа лымам агормонқәа. Акэтагықәа ишахәтоу аус анырымуа ацхәыс лҕылыцсахуеит, иалшоит ахатцәшра аалхәар, лцатцәқәа аар, лыбжыы гәаоахар, ажыы лкыр, ахәы лықәлар, анервтә чымазарақәа цылгар.

Аказық абыкь, акэтагымфангага абыкь (маточная труба, яицевод)

Аказық иамоуп акэтагымфангага абыкьқәа өба. Урт абыкьқәа рызцыхәак аказық итакуп, егыи атцыхәа аартны иныжыуп агра афнытқәа акэтагытра азааигәараҕы. Абыкь аура (ацхәыс наза-ааза лҕы) иназоит 10-12 см. ракара, атбаара 0,5 см., армеи аргҕеи роура еикаразам.

Акэтагымфангага абыкь ахәтақәа хәа ицхьазоуп **акэтагымфангага аматра** (воронка маточной трубы), **абыкь атбаахарта** (ам-

пулярная часть), **акэтагъмѡангага абыкъ ахэдатшэара** (перешеек маточной трубы). Абыкъ зых иакэитү атдыхэаҕы икоу аматра иаҕыкэыршоуп **абыкъ ачыхэқәа** (бахрома трубы). Аказық абыкъ иамоу аҕышэта атбаара 2 мм. затэык роуп, аха уи азхоит акэтагъ акылсразы. Аказық абыкъ иамоуп акэырша, атцгақәа. Урт рыла аказық ацацха атызқәа ирыдхэалоуп имтцысуа.

Акэтагътра ацрацшыы (придаток яичника)

Ирхэа-рхэаны икоу абыкъ ссақәа ирылху цэеижьхэтаны акэтагътра атдыхэаҕы аказық аидхэалага кьақьақәа ирыбжьоуп, мацк иѡеижьуп, махэыда рыцк иакароуп.

Аказық (матка)

Ажьышэарѡызы иалху, зыѡнытцка гэаѡоу, агэчаматцакаҕэтэи ацаха гэаѡараҕы итоу ахшараиура иадхэалоу ацэеижьхэта иахьзуп аказық. Аказық ауреи апшреи рэырпсахуеит апцхэыс лықэреи лышэареи ирыдхэаланы. Хшара дызмоуц апцхэыс лказық 7-8 см. иаууп, хшара дзаухьоу 8-10 см., атбаара 4-5 см., акапан 30 г. инадыркны 100 г. ркынза.

Аказық иамоуп х-хэтак: ахэда, ахэамц, атца. **Аказық ахэда** (шейка матки) 3-ка см. иаууп, **аказық акылымшь** (влагалище), **аказық ахэамц** (тело матки) еиҳарак излыху жьышэоуп. Аказық ахэамц ахахьы икоуп аказық ахэдеи акылымшьи, атдыхэахь – аказық абыкьқәа. Аказық ахэамц антцэамтаҕы аѡнытцка иамоуп **аказық атца** (дно матки).

Аказық атзы злыху ажьышэақәа х-еыткны иеиқэуп: адэахьтэи аеыт апақьалтэ кэырша иеипшуп, уи серозатэ хкьоуп, иахьзуп – **апериметри** (периметрии); аѡнытцкатэи аеыт (итыршоу) акантцлацэа иахьзуп – **аендометри** (эндометрии); адэахьтэи аѡнытцкатэи аеытқәа ирыбжьоуп ажьышэа иалху аеыт – **амио-метри** (миометрии) зыхьзу. Ахеыткгы гэгэала еилысны икоуп, реидыхра аузом. Уи аказық атызқәа аргэгэоит, апцхэыс лцэа иалашэаз ааха имоуртэ дахьчоит, аказық ахатаҕыы пымжэакэан, ишеибгоу еиқэхоит, ишьақэгылоит еиҕа ахшараиуразы ихияны.

Аказық аонытқа итыршоу акантлацаа иалоуп ауатала ссақаа рацааны, урт аказық аонытқа дырцаакуеит, ажәлеи акәтағыи реиниара атагылазааша дырманшәалоит, иацхраауеит.

Аказық ацацха аонытқа излацкнахау атцақәеи аидхәал-гақәеи рацаоуп, урт рахьтә икоуп зхатәи хьызқәа змоугьы: **аказық адхәалага кәымпыл** (круглая связка матки) 10-15 см. зоура ыкоу; **аказық адхәалага кьақьа** (широкая связка матки); **ауахәашәпатә-казықтә еидхәалага** (прямокишечно-маточная связка).

Аказық ахәамц иатцагылоуп акьлымшь.

Аказық акьлымшь (атыхәтеи) (влагалище)

Акьлымшь абыкь (труба) еипш игәаоу цәеижьхәтоуп. Аура назоит 8-10 см. ркынза. Хыхьала аказық ахәда ахәамц иамадоуп. Цакала иаатуеит **акьлымшь акылтцәара** ала (отверстие влагалища).

Акьлымшь атызқәа еимашьшьуп, ацхьатәи атзы иаха ишәпоуп, уи анкьапышта иадуп.

Акьлымшь атзқәа х-еыткны иеиқәуп. Адәахьтәи аеыт – асерозатәи кәыршоуп, уи иатцоу – абжьара ибжьоу аеыт – ажышәа иалхуп, аонытқала итыршоу аеыт – акантлацаа ауп. Акантлацаа ашәпара (2-қа мм) ажышәа аеыт атцкьыс иеихауп. Акьлымшь аонытқатәи атзыварақәа рәы иаанахәоит акантлацаа иалху **акьлымшьтә кычырақәа** (влагалищные морщины).

Акьлымшь аонытқа иамоу акычырақәа ахшараиура аан еитытцәуеит, ацшқа аказық итытцра дырманшәалоит.

Хатца дызнымиац ацхәыс лкьлымшь афьшәта хнаоит игәагәтәу **акәа атца** (девственаня плева).

Ацхәыс лыкаатә адәахьтәи ацәеижьхәтақәа

Акәата апышә дукәа (большие срамные губы)

Акәата акылҳара (срамная щель) нақ-аақ аурыла иавоу ацәарәыра кәазқәа оба ирыхьзуп акәа апышә дукәа. Бжьаратәла урт

роура назоит 8 см. рҕынза, рыжәпара 2-3 см. Ацәарҕыра иагәылоу ашша апышәкәа рышәпара иацнатцоит.

Апышәкәа реималарта ацхьатәи аган иахьзуп **апышәкәа ацхьатәи реидчаблара** (передняя спайка губ). Ашьтахьтәи реидчаблара иаха ицсыеуп, цкәа иалцшуам.

Акәата апышә дукәа ирыкәу ацәа иалоуп ацхзы зыршуа ауатала ссақәа рацәаны. Ацәа атцака иамоу ашша иагәылсны ицоит ажышәа иалху ахац хышәпаакәа. Урт аказық ажышәакәа ирыларсуп.

Акәата апышә дукәа рцәатцака иамадоуп ашьаецтәа мөанызго адақәа рацәаны. Урт **реилапарақәа** (венозные сплетения) ирылхуп **акьлымшь аҕышәта ацьымшьхәы** (луковица преддверия влагалища), нас **аҕышәта уатала кәазқәа** (большие железы преддверия).

Акәата апышәдукәа адаецтәа ссақәа рацәаны иахьалоу иахкьаны ацшшәахәы хыиатцәаауп. Ауаталақәеи ашшеи рызытрала апышәкәа рыфнутца (рыбжьара) еснагь ицәаакуп.

Акәата апышә хәычқәа (малые срамные губы)

Акәата апышә дукәа рытцака иатцоу, иаха итцагоу, ихәычу арҕырстақәа ирыхьзуп акәата апышә хәычқәа (ѿба ыкоуп).

Акәата апышә хәычқәа ирылдоуп хыцхьазара рацәала адаецтәакәа (вены), анервқәа, ажышәа рфызқәа.

Акьлымшь аҕышәта (преддверие влагалища)

Акьлымшь аҕышәта хәа ицхьазоуп акәата апышә хәычқәа аѿба ирыбжьаркуа атыц. Ацхьакала уи иаецнуп **акәамача** (клитор), ашьтахьала **апышәхәычқәа рыгәрахәычы** (узденка малых срамных губ), аганқәа хадыртәаауеит апышәхәычқәа рхатақәа.

Акьлымшь аҕышәта анаѿс ыкоуп **акьлымшь аталарта** (вход во влагалище). Акәамача инатцакны, аҕышәта аѿадахьала иаатуеит **ачхәракатәага абыкь адәахьтәи акылтцәара** (наружное отверстие мочеиспускательного канала).

Акълымшь афышәта акәша-мыкәша хыпхьазара рацәала иаатуеит **афышәта уатала дукәа рцышьтақәа** (устья протоков больших желез преддверия), нас **афышәта уаталахәыцқәа рцышьтақәагы** (устья протоков малых желез преддверия). Ауатала дукәа амахәыда рыцк иакароуп, ѿба роуп икоу, рыцш-шәахәы ѿеижьуп.

Акәмача (клитор)

Хцака сантиметра иауу, зыѿныцка ашьадақәа рацәаны изгәылоу, апцхәыс лыкәата адәахьтәи ацәеижьхәтақәа иреиуоу акәмача ахатца ицыхцәы излеипшу рацәоуп, аха шәагаала иеи-цоуп. Апцхәыси ахатцеи реиниараан акәмача аѿныцкәтәи ашьа-дақәа шьала итәуеит, икацаза икалоит. Акәмача иамоуп ашьата, агәыцә, ахы. Ашьата аехәыбаѿ иаларсуп, ахы иаанахәоит **ацәеи-зыгцәара** (краинья плоть).

Апцхәыс лычхәракатәага аканал (женский мочеиспускательный канал)

Апцхәыс лычхәракатәага аканал ахатца итәы ааста ѿынтә ит-баауп, аха аура 3-4 см иеихам, уи антцәамта (адәахьы ихоу) аат-уеит акълымшь афышәта аѿадахьы.

Ачхәракатәага абыкь анкьапышта азааигәара аматра еипш итбаауп, адәахьтәи акылтцәара азааигәара иаха итшәоуп, атзы х-еыткны иеикәуп. Аѿныцка итыршоу аеыт – **акантцлацәа** (слизистый слой) иамоуп ареырақәа (акачырақәа) рацәаны, убри азы ауп акылхара еимашьшьы изыкоу. Адәахьала иакәыр-шоу ажьышәатә еыт шыақәгылоуп ажьышәа хәхәақәеи ауадыхә еипш иакәыршоуи рыла. Урт русурала аканал ачхәра тыртцәраа-ны идәыкәнатцоит.

* * *

Апцхәыс лыкәата ацәеижьхәтақәа ртышәынтәалара алзыршо аидхәалагақәа, реитцалара реитцытцра алзыршо ажьышәақәа, ру-сура мѿақәызтцо анервқәа, ашьа рызназгои ирыцрызгои адақәа,

алимфа зтаныкѳо адакѳа, ауатала цышьтакѳа убас итцеггы ацѳеи-
жхѳтакѳа рыхьзкѳа зегьытѳкѳа арака иарбазам.

Агѳыцхѳыхшуатала, агѳыцхѳы (молочная грудная железа, или молочная железа)

Агѳыцхѳы ѳбаны икѳо цѳеижхѳѳоуп. Уи кыдуп агѳышпы ац-
хѳакала III-IV аватцаракѳа ирымариашаны.

Ацхѳыс лыкѳреи, лышѳареи, лцѳалтѳымреи агѳыцхѳы афор-
ма гѳгѳала ианыцшуеит.

Агѳыцхѳы ахш кѳзтѳо, изыцрытѳуа уатала дууп. Уи ахшара
иаазара иазку цѳеижхѳѳоуп. Ирыдхѳалоуп иара ацхѳысра ачы-
даракѳаггы. Ацхѳыс лчыдаракѳа иреиуоуп лпатца ахыымаауа,
ашша иаѳа ирацѳаны лцѳеиижь иахѳаанахѳо, еиѳаракгы лтѳарта-
ѳы, лымгѳацѳаѳы, лгѳыцхѳѳа рыкѳша-мыкѳша. Ацхѳысра ачы-
даракѳа иреиуоуп убас ахцѳ камцсара, абжѳпара, ацѳеиижь иаѳа
ахѳычра, атцагара.

Агѳыцхѳы, еиѳаракгы ацшкѳа иимцѳац, пшрас формас иамоу
зыхѳкѳо иара иакѳѳу ашша ауп. Ацшкѳа иицѳо агѳыцхѳы иакѳыр-
шаны иамоу ашшакѳа зытѳуеит, урт ртыцдан агѳыцхѳы аѳнытѳка
ахш еизаны италоит.

Арѳгагѳыцхѳѳи армагѳыцхѳѳи ирыбжѳѳоу атѳашѳашѳара иахѳзуп
агѳыцхѳѳытѳра (пазуха).

Агѳыцхѳы агѳѳа иакѳгылоуп **агѳыцхѳѳыка** (грудной сосок).
Уи иаѳыкѳыршоуп 2-3 см. зытѳаара назѳ **акѳыка аѳыкѳырша**
(поле соска). Акѳыка ахѳѳеи аѳыкѳыршеи рыцшшѳахѳы иаѳа
ихикѳаароуп. Аѳыкѳыршѳакѳны ацѳа иалоуп ауатала ссакѳа, акѳы-
ка ахыцѳѳаѳ акѳырцѳара икылытѳѳѳоуп, убрантѳѳи ауп ахш
златѳытѳуа.

Агѳыцхѳы ахѳѳа ауатала шыѳкѳгылоуп **агѳыцхѳы хѳѳакѳа**
рыла (доли грудной железы), ахѳѳакѳа рхыцхѳязара назѳит 15-
20 рѳкынза. Хѳѳацпхѳязѳа иамоуп ахш анеизыкѳкѳѳалакѳ изтѳала-
ны ицѳ **ахш цышьтѳа** (млечный проток). Урт рыхѳѳа акѳыкахѳ
инагоуп. Ахш цышьтѳакѳа акѳыка иахѳынтагыло итѳбаауп адыр-
ды ацшра аманы, уи иахѳзуп **ахштѳ ѳытѳра** (млечная пазуха).
Акѳыка ахыцѳѳаѳы икѳо ахш ацарта иахѳзуп **ахштѳ кылтѳѳара**

(млечное отверстие), урт акылтцэарақәа (акыка ахыцәқәаҕы иа-моу) рхыпхьазара иаха иеитцоуп агәпцхәы ахәтақәа рааста, избан-зар иҕоуп ацышьтақәа акыка азааигәара ианнеилак иеилало. Урт акыка ахыцәқәаҕы иаанахәар алшоит – 15 рҕынза.

Агәыпцхәы ашьтахьала **ахҕьа** (фасция) акәыршаны агәыш-цы ажышшәа ду иадуп. Ишеибгоу агәыпцхәы амакәан итоушшәа акәыршала алтәжәәа иатцакнахауп. Апцхәыс лгәыпцхәы анормаҕы ахәы ақәзам.

Ахатца игәыпцхәы уатала (мужская молочная железа) ша-рамшоуп, иамоу ауатала ахш талазом, акыкаҕы ахш кылтцәа-рақәа амазам. Ахатца игәыпцхәы ахәы ақәлар аует.

Зны-зынла ахәсеи ахацәеи рҕы иеипцшы иаархәоит **агәыпц-хәы мыцхәқәа** (прибавочные молочные железы). Урт, наҕ-ааҕ агәышцы, амгәацәа рҕы ирықәгылоит, аха ирызхазом азы усура хәа акҕы рзымәапгом.

V. АНЕРВТЦАРА (УЧЕНИЕ О НЕРВНОЙ СИСТЕМЕ)

Анервтцара азкуп ауафытэыфса ицэеижь иалоу анервкэа реибаркыра ахэтакэа реилыркаара.

Анервтэ еибаркыра (нервная система)

Реифартэышьеи русуреи рыла анервкэа рахь иатцанакуа ахэтакэа зеггы ршоит хыцъара:

1 – **ахадаратэ нервтэ еибаркыра** – центральная нервная система;

2 – **афықәахьтэи анервтэ еибаркыра** – периферическая нервная система;

3 – **зымацара икоу анервтэ еибаркыра** – автономная нервная система.

Анервтэ цакыра ахэтакэа зеггы злыху анервтэ хацкэа (нервные клетки, нейроны), мамзаргы урт рыхфеиаакэа (ртыхэакэа) роуп. Анервтэ хац афеиаакэа руакы иаха иаууп, егырт иамоу афеиаакэа (2-3) кыфуп, амахэ ссақэа рацэаны ирымоуп.

Анервтэ хацкэа рхатакэа иаархэоит иеиуеипшым аформа (икоуп иеицарсоу, ицшьыркцоу, икэымпылу, ихэхэоу уб. ит.).

Анервтэ хацкэа рфы имфапысуеит ацэеижьхэтакэа зеггы русура иефикара, рымфақэтцара. Ауафы ицэанырратэ лшарақэа, иеилкаара, ихэыцрақэа зеггы зырфеио, изыршо анервтэ хацкэа роуп.

Ацсабара иану зыцсы тоу рфы ауафы издырзом даеа цэеижьхэтак анервтэ хацкэа реипш зусура удафзоу аха ирманшэаланы иеифекаау.

Ауафы ихбафлаша, ацсабара атдыхэтэаны иеифенакааз, иашаз, зегyreиҳа икэыпшу цэеижьхэтоуп. Уи иаусушьоу цкэа иеилкааны макъана имам ауафы ихатагы.

Ахадаратә анервтә еибаркыра (центральная нервная система)

Анервтә такыра иагәыцәу, иахадароу хәтақәоуп ахбафлашеи абга ахәырши. Ахбафлашеи абга ахәырши ишеицу ахадаратә нервтә такыра рыхъзуп. Урт афбагы иузейкәымтхауа ишеиларсугы рформи русуреи хаз-хазуп. Ауафытәыџса иеизхара аамтаҕы абга ахәыршы акырза иеихабуп ахбафлаша ааста. Абга ахәыршы рыман ахбафлаша змазамыз имарианы иеиҕекааз ажәйтәзатәи (рацхъзатәи) ацстәкәагы. Ахбафлаша змоу ацстәкәа реиҕекаашыа иаха иҳаракуп, хкы рацәала иеилоуп, рылшарагы дууп. Ауафы ихбафлаша акара иҕеиоу ахбафлаша змоу даеа цстәык адунеи ианымлац, ианызаргыы ауафы данымиац, издыруам.

Ауафы ицәеижхәтақәа рҕы абга ахәырши ахбафлашеи ракара абафқәа рыла ибзианы ихъчоу, итаҳәхәоу акагы ыкам.

Абга ахәыршы (спинной мозг) ихәхәза абгашшара аонытқа ицоуп. Уи ахы акуеит **актәи ахәдатә кәыркәыл** (I шейный позвонок) аҕны, акәыркәылқәа ркылцәарақәа ирталаны ицоит така афбатәи **амаҕеахәаратә кәыркәыл** (II – поясничный позвонок) аҕынза. Хыхьала абга ахәыршы иаларсуп **иаазыхәхәоу абафлаша** (продолговатый мозг). Абга ахәыршы атцыхәаҕы ипаны итцаруп, иахъзуп – **абафлашатә конус** (мозговой конус) уи итцәоит итцегь ипоу **антцәамтатә рахәыц** (терминальная нить) ала.

Абга ахәыршы иахкьоуп **акәырша кыакыа** (твердая оболочка спинного мозга). Абга ахәыршы иаццоуп ашша, ашыа зланеиуа ашыадақәа, абафлшазы, абафлаша ахкыақәа уб.итц.

Ауафыназа ибга ахәыршы аура назоит 40-45 см. ркынза, ашәпара – 1,5 см, иакапануеит 30 г. ракара. Оыцъара иамоуп ахышәпаарақәа – **ахәдаҕтәи амаҕеахәаратәи** (шейное утолщение и поясничное утолщение). Ахәдаҕтәи ахышәпаара иаҕытцуеит амахәар ахь инеиуа анервқәа, амаҕеахәаратәи ахышәпаара иаҕытцуеит ашыахәар аус азыруа анервқәа.

Абга ахәыршы ацхьала иалдоуп итцаулоу ахәыршы **апхьа-агәтанытәи ацәахәа** (передняя срединная щель), иахьтцаулоу

азын ацәахәа ацынхәрас акылхара азырхәоит. Ашьтахь иалдоу ацәахәа иаха итшәоуп – уи иахьзуп – **ашьтахь-агәтәнтәи ацәахәа** (задняя срединная борозда). Зхатәы хьызкәа змоу ацәахәакәа алдоуп аваракәа рәҕы.

Абга ахәыршы ашәпарафәтәи ахтәарстафәы уафы ибоит **а**-еыткны ишеилоу: актәи аеыт – афнытқатәи, зымтцәыжәоақәа еитцыху ахьычпапыр ацшра амоуп, – иахьзуп **аматәашьар цәыш** (серое вещество); аобатәи аеыт – адәахьтәи иахьзуп – **аматәашьар шкәакәа** (белое вещество). А**а**-еыткгы ркны икоуп анервтә хацкәа рхатақәа, урт реизытцәарақәа.

Абга ахәыршы ахәхәара иеилоуп **хәтачла** (сегментла). Хәтачцыпхьаза абга ахәыршы аваракәа нак-аак иафьтцуеит **анервтә шьатақәа** (нервные корешки) **оба-оба**. Адацкәа хыхьтәи и тцәкатәи и рышьатақәа реилаларта акәазра иахьзуп **абгахәырштәы еикәхәалара** (спинномозговой узел). Уака ирацәаны иеизгоуп анервтә хацкәа. Убра рхы ркуеит ацәеижьхәтақәа рахь инагоу **абгахәырштәы нервкәа** (спинномозговые нервы).

Абга ахәыршы иафьтцуеит зынза 31 **угу** (31 пара) абгахәырштәы нервкәа: ахәдатәкәа – ааба, агәышптәкәа – жәаоа, абгазаратәкәа – хәба, агәчамакьбапстәкәа – хәба, апыхәтә – акы (мамзаргы **оба**).

Абга ахәыршы ахата зызку еихарак анервтә дырратара атып акынза амәангара ауп.

Ахбаолаша (головной мозг)

Ахбаолаша ахадаратә анервтә еибаркыра ахәтақәа ируакуп. Иршоит хьыцъара:

1 – **абаолашаду** (большой мозг);

2 – **абаолашахәычы** – (мозжечок);

3 – **абаолаша агәыцә** (ствол мозга). Урт зегы ишынеимоу ахьбао афнытқка итоуп.

Ауафыназа ихбаолаша бжьаратәла усуралагы еиуеипшым. Абаолашаду егырт ахәтақәа хыхьала ихнаоит, ихнаоақәоу ахьубартоу тцәкатәи рганкәа рыла ауп.

Абафлашаду (большой мозг)

Ахыбаф афнытџкатџи агџафара еихарак тзыртџаауа, атахџаларақџа рацџаны измоу ахбафлаша ахџта иахьзуп абафлашаду. Уи агџтабџбарафџи хыхьала иагџылсуеит **абафлашаду акылџара** (продольная щель большого мозга). Уи абафлашаду агџта шоит **арџбарахьтџи азбџа**, нас **армарахьтџи азбџа хџа** (правое и левое полушария). Урт ирбьџдоуп **аидыртџалара** (спайка). Аидыртџалақџа руаки иахьзуп **имсарку ацџеиџ** (мозолистое тело).

Абфалашаду ахыхьи аварақџеи рџи иамоуп **атахџаларақџа** (извилины большого мозга). Атахџаларақџеи ацџахџастақџеи иаџа ибзианы уафџи ибоит абафлашаду иақџу **ахьџақџа (итато-уи абызкатаџатџи)** – мягкая и паутинная оболочка) ақџызар. Абафлашаду армабџеи арџбабџеи ирымоуп реиџа илгџыгџу ахџтақџа: апџхьала – **алахьтџа полиус** (лобный полюс), ашьтахьала – **ахџдацџьалтџа полиус** (затылочный полюс), аварахьала – **аргџтыстатџа полиус** (височный полюс). Абафлашаду аварахьтџи аташџашџара атџафџи иџоуп **абџьяха** (островок) захьзу атып. Абафлашаду тџакатџи аганафџи ршьапқџа ркуеит 12 уџџа **ахыбафџа нервқџа** (черепные нервы). Актџи ауџџа (I пара) ирыхьзуп **афџышџагатџа нервқџа** (обонятельные нервы). Афбатџи ауџџа (II пара) – **ахџацџшыгатџа нервқџа** (зрительные нервы) зыхьзу, **ахџацџшыгатџа нервқџа реихьысырта** (перекрест зрительных нервов) иагџылсны аблақџа рахь ицџоит. Аихьысырта ашьтахьтџџџа иџоуп **ахџыгџара цџыш** (серый бугор), уи аматра иахьеицџшу азын иахьзуп **аматра** (воронка).

Аматра апџхьакала иадкнаџалоуп агипофиз (гипофиз) захьзу **абафлаша ацџрахџа** (придаток мозга) хџычы. Афбатџи ауџџа ашьтахь иаџа ииашоу атып иахьзуп **абафлаша ашьапқџа** (ножки большого мозга), урт џба иџоуп. Ахџыгџара цџыш ашьтахь иџоуп џ-пытџџырк – **ацџымџацџшра ацџеиџ** (сосцевидное тело) хџа изышьџоу. Абафлаша ашьапы азааигџара рхь ытџырхуеит ахџатџи ауџџа (III пара) – **аблартџысыга нервқџа** (глазодвигательные нервы). Ахџдацџьалтџа хџџеи абафлашахџыџи (мозжечок) рыбџбарафџи ицџџыртџуеит аблоктџа нервқџа апшьбатџи рџџџа (IV пара). Абафлаша ашьапқџа рышьтахь ишьџоуп абафлаша ахџџџы ашџпара,

ацха (мост) хәа хъзыс измоу. Ацха ашьтахь тџака ипахауа илеи-уеит **иаазыхэхәоу абафлаша** (продолговатый мозг), ацхаи иаазыхэхәоу абафлашеи рхыхь иџоуп **абафлашахәычы** (мозжечок). Абафлашахәычы ашьтатафы иаларсуп анервкәа ахәбатәи ругә (V – пара) – **ихцарку анерв артцысыгатәи ацәанырратәи адацкәа** (двигательный и чувствительный корешки тройничного нерва). Афбатәи аугә (VI пара) ирыхъзуп **анахага анерв** (отводящий нерв). Абафлашахәычы аварақәа рфы иамоуп ахышәпаарақәа – апирамидақәа (пирамиды) захъзу. Урт ирфықәуп, цәахәала еишшаны даеа хышәпааракгы – **олива** (олива) хәа изышьтоу. Оливеи ацхаи рыбжьара ицәыртцуеит **ахафытә нерви** (лицевой нерв) **афышәтатә-камыршшатә нерви** (преддверно-улитковый нерв) рдацкәа. Урт анервкәа **абжьбатәи аабатәи ахыбафтә нервкәа ругәкәа** (VII и VIII пара черепных нервов). Урт рышьтахь еишьтагылоуп: **абзи ахәламшәи рнерв** (языкоглоточный нерв) **ажәбатәи аугә** (IX пара); **анервкәала** (блуждающий нерв) **ажәабатәи аугә** (X пара); **анервццатәы** (добавочный нерв) – **ажәеизатәи аугә** (XI пара). Ахыбафтә нервкәа **ржәафатәи аугә** (XII пара) **абзататәи анерв** (подязычный нерв) захъзу, ахы ахякуа ахбафлаша аварахьтәи ацәахәа ахялагә, абафлаша ашьтатафы ауп.

Абрака иеиқәыпцхъазоу анервкәеи, ахбафлаша ахәтақәеи русурақәа хаз-хазуп. Анервкәала ада егырт зегы ауафы ихы ацәеижь ахәтақәа русура иадхәалоуп. Анервкәала ада егырт зегы ауафы ихы ацәеижь хәтақәа ирыдхәалоуп. Анервкәала ауафы ихы ақынтәи ихәда иалсны ирхәарах итоу ацәеижьхәтақәа рахь ицоит.

Абафлашаду абжақәа рыфнытџка ирымоуп **ахбафлаша амгәақәа** (желудочки мозговые). Иара убас ахбафлаша иамоуп **атџкәа** (свод).

Абжьакзара хбафлаша (промежуточный мозг) ахәтақәа хәа ипцхъазоуп: 1 – **аталамус** (таламус); 2 – **цәахәала иеилоу ацәеижь** (полосатое тело); 3 – **аепиталамус** (эпиталамус) ахәтақәа шацу: а) **анахәта** (поводок), б) **ацсакакалцшра ацәеижь** (шишковидное тело); 4 – **аметаталамус** (метаталамус); 5 – **агипоталамус** (гипоталамус).

Абарт ахэтақәа рҕы ауп иахьамадоу 12 уғә ахыбаџтә нервқәа, уб.итц. хыхь зызбахә ххәаз ахәтассақәа. Убарт рнаџсан агипоталамус аҕы иҕоуп 32 уғә (зынза 64 цыра) **агәтылсақәа** (ядра), дара рыхьзқәа зыдхәалоу, русура, мамзар иахьамадоу атыц ауп. Агәтылсақәа рыхьзқәа харзаатгылазом.

Агәыбжьанытәи абаџлаша (средний мозг)

Агәыбжьанытәи абаџлаша ахэтақәа хәа ипхьазоуп: **ахыб атцәақьа** (пластинка крыши); **хыхьтәи и тцәкатәи ахәыгәрақәа рымаақәа** (ручки верхнего и нижнего холмиков); **абаџлаша ашьапқәа** (ножки мозга); **ашьтахьтәи икылтцәоу аматәашьар** (заднее продырявленное вещество). Аџнытцәа иамоу агәаџара иахьзуп **абаџлаша азымџангага** (водопровод мозга), уи егырт ахбаџлашамгәақәа ирыцрапшьуп. Агәыбжьанытәи абаџлашаҕы ауп иахьықоу **ахәацшыгатә мџадугьы** (зрительный тракт), аха уи адацқәа ахьынтәаауа абжьараџтәи абаџлаша ахәта – агипотамус, ақьынтәи ауп.

Ашьтахьтәи абаџлаша (задний мозг)

Ашьтахьтәи абаџлашахьы иатцанакуеит: **ацқа** (мост); **атрапещиаципшра ацәеижь** (трапещиевидное тело). Уақа рхы ркуеит х-нервк. Ацқа иамоуп ахэтақәа рацәаны, урт рыхьзқәа арақа харзаатгылом.

Иаазыхәхәоу абаџлаша (продолговатый мозг)

Иаазыхәхәоу абаџлаша абға ахәыршы иахагылоуп, абаџлаша дуи абға ахәыршы еицнашьуеит. Аура хцәқа сантиметра, ашәпара 1,5 сантиметра рқынза иназоит. Арақа ауп иахьықоу апирамидақәа, олива, анервқәа ршьапқәа (рдацқәа), агәтылсақәа уб. итцегьы ацәеижьхәтақәа.

Абаџлаша хәычы (мозжечок)

Абаџлашахәычы иамоуп абаџлашабжақәа џба. **Абаџлаша-хәычы абжақәа** (полушария мозжечка) еимаздо атыц (рыб-

жъара ибжъоу) иахъзуп **ахэац** (червь). Ганха атбаара 10-ка см. иназоит, акапан – 150 г. ракара. Абафлашахэычгыы абафалшаду еицш иамоуп **ахэтақәа** (дольки). Абга ахэыршы еицш абафлашахэычгыы ф-еыткны иеилоуп. Адэахьтэи аеыт **аматэашьар цэыш** (серое вещество) хэа иашьтоуп. Абафлшахэычы иамоу ашьапқәа (6) рыла абафлашаду иаларсуп. Амаатэашьар цэыш хыхьала иақәуп **абгажэ** (кора). Абафалшахэычы иамоуп ирацэаны иеиуеицшым агэтылсақәа (ядра). Урт ирымоуп инарыгзо аусура иафырцшу рхатэы хьызқәа.

Ахбафлаша иамоуп: **ахкья кьякья** (твердая оболочка); **абызкатахатэ хкья** (паутинная оболочка); ашьадақәа ирылху – **ахкья тата** (мягкая оболочка), – ашьадақәа, анервқәа ахьымфасуа аеыт. Арт ахкьяқәа ахпагыы абга ахэыршы иамоуп, изыску ускоуп – ахьчара, ахэыршы абафлашеи цырхага рмоуртэ ақатцара.

Афықэахьтэи анервтэ еибаркыра (периферическая нервная система)

Афықэахьтэи анервтэ еибаркыра ахэтақәа хэа ицхьазоуп: хыхь зызбахэ ххэахьоу 12 уғэ ахьбафтэ нервқәа рхатақәа; 31 уғэ абгахэыршытэ нервқәа; ахшыбафси абгашшареи рынтытц зхала икоу **анервтэ хацқәа** (нервные клетки). Иарбан нервзаалак еихарак излыху анервтэ хацқәа рхылфеиаақәа (ртыхэақәа) роуп.

Анерв адэахьала иамоуп **ахкья** (оболочка), уи иамоуп ахатэы хьзыгыы – епиневрии хэа. Анерв афнытцкагыы уи иагроу анервхацқәа ртыхэақәагыы еидкыланы ирыкэыршоу ахкья иахъзуп апериневрии.

Анерв хацқәа русура ала иушар аеуит **артцысыгақәа** (двигательные), **ацэанырратэқәа** (чувствительные) хэа. Артцысыга нервқәа иреиуоуп **зхала икоу анервтэ еибаркырагыы** (автономная нервная система). Уахь иатцанакуеит ауафы афнытцкатэи ицэеижхэтақәа, ацэа ауаталақәа уб.итц. ахэтақәа рахь инеиуа анервқәа. Ус еицш икоу анерв еиларсырта иамоуп азеицш хьзгыы – **анервтэ еилацара** (нервное сплетение). Ауафы ихакны икоуп зхала икоу **анервтэ еикэҳэаларақәа** (нервные узлы) хэба: аблапыцьтэ, афытцажэфонтэ, алымхатэ, ацламхэатцакатэи, абзатцакатэи.

VI. АЦӘАНЫРРАТЦАРА

Ацәанырратә цәеижьхәтәкәа (органы чувств)

Ацәанырратә цәеижьхәтәкәа реиҕартәышыеи русушыеи реи-лыркаара иазку атцара иахьзуп **аестезиология** (эстетизология) мамзаргы ацәанырратцара. Зеиҕартәышыа атцара ауа ацәанырратә цәеижьхәтәкәа (ауаҕы итагылазаашыа злаиныруа) хәа ицхьазоуп: 1. **ахәацшыга цәеижьхәтәкәа** (орган зрения); 2. **азырҕыга цәеижьхәтә** (орган слуха) мамзаргы аҕышәтәтә-камыршшәтә цәеижьхәтә (преддверноулитковый орган); 3. **аҕа-мабагатә цәеижьхәтә** (орган вкуса); 4. **афҕыга цәеижьхәтә** (орган обоняния); 5. **цәала аилкаара мамзаргы ацбара цәеижьхәтәкәа** (органы кожного чувства, или органы осязания).

Ахәацшыга цәеижьхәтә (орган зрения)

Ахәацшыга цәеижьхәтә, мамзаргы **абла** (глаз) хәтәкәас иамоуп: **абла агәы** (глазное яблоко), *ахәацшыга нерв* (зрительный нерв), **абла ацхыраагзатә хәтәкәа** (вспомогательные органы глаза) – **аблацәакәа, алагырз уатала, аблагәы ажышәакәа, ашыадакәа, анервкәа.**

Абла агәы (глазное яблоко)

Абла агәы мацк иаазыхәхәоу аформа амоуп. Апхьакала уаҕы ибартоуп реиҕа илхәыгәу ахәтә – **абламса** (роговица). Адәахьала иахамбо абла ахәтә – **аблатра** (глазница) итоуп. Абла агәы иамоуп **аполиускәа** ҕба, **ацхатәии, ашьтахьтәии**. Урт аполиускәа ирыбжьоу ауп абла иреиҕау атбаарагы. Уи иартәоит бжәа-

ратәла 24 мм. Ацхьатәи ашьтахьтәи абла полиускәа еидызыкы-ло ацәахәа иахьзуп абла агәы **адәахьтәи алыра** (наружная ось глазного яблока), атызкәа иртагзоу ацәахәа иахьзуп **абла агәы аонытқатәи алыра** (внутренняя ось глазного яблока), уи бжьаратәла иартәоит 21,3 мм.

Абла агәы иреихәу ашәпара иахьзуп **аекватор**. Аблагәы хыхьынтә тәка изшо ацәахәакәа ирыхьзуп **америдианкәа**.

Аблагәы аонытқәа итоуп: **асаркьацшра змоу ацәеижь** (стекловидное тело); **аблатцәаш** (хрусталик); **изтәароу ацәаакыра** (водянистая влага). Урт зегьы ирыкәыршоуп ахкьакәа: 1) адәахьтәи – **афиброзатә хкьа** (фиброзная оболочка); 2) абжьаратәи – **ашьадатә хкьа** (сосудистая оболочка); 3) аонытқатәи – **акататә хкьа** (сетчатая оболочка).

Абла агәы **афиброзатә хкьа** (фиброзная оболочка глазного яблока) егырт ахкьакәа рааста ицәгәоуп, итоу ахәтәкәа зегьы еиднакылоит. Уи ацхьатәи аган иахьзуп **абламса** (роговица). Абламса агәтәфәы иаха итцагоуп (0,9 мм.), афькәкәа рахь иаха ишәпоуп (1,2 мм.). Абламса ахкьа ашьтахьтәи ахәтә иахьзуп **асклера** (склера), уи кәцаза уә дзлаымцшуа икоуп. Абламсеи асклереи рхәаа иахьзуп **абламса атцкар** (край роговицы). Асклера ацхьатәи аган иакәуп **акониунктива** (конъюнктива) захьзу акәырша. Ашьтахь ала иакәу акәырша иахьзуп **аендотелии**. Асклера акырцъара ашьадакәа агәылсны аблагәы аонытқәахь ицоит. **Ахәацшыгатә нерв** (зрительный нерв) ахьагәылсуа асклера ажәпара еихәуп (1,5 мм. ркынза). Асклера абламса иахьларсу иазааигәаны абла агәы иакәыршаны иамоуп **асклера адаецтәатә ыттра** (венозный синус склеры).

Абла агәы ашьадатә хкьа (сосудистая оболочка глазного яблока) иамоуп еиуеипшым ахәтәкәа: 1) – ашьтахьтәи – **ашьадатә хкьа ахатә** (собственно сосудистая оболочка); 2 – агәбжъанытәи – **асклереи абламсеи рхәаәфәтәи аблапыцтә цәеижь** (ресничное тело); 3 – ацхьатәи ахәтәкәа иреитцоу, абламса уалцшны иубо – **аблаимхәыц** (радужка), мамзаргыы **абла ацбу**.

Ашьадатә хкьа ахатә злыху ашьа **адаецтәакәеи адацшькәеи** (вены и артерии) роуп. Ацхьатәи аганафәы уи ахкьа ацшшәы

амоуп, ишәуп, убри ашәыга анырацәоу абла агәы еикәароуп, ианмачу – игроуп.

Аблапыцәтә цәеижь иалоуп ажышәа хәыцкәеи ашьадакәеи рацәаны. Ажышәа иахьзуп **аблапыцәтә жышәа** (ресничная мышца). Уи ажышәа азхык **аблатцәцаш** (хрусталик) иадхәалоуп, иаахоит инахоит.

Абла еимхәыц (абла ацбу) абла амса иатцоуп (аха иадзам). Абла ацбу агәтаны игьежьза иубоит **абла ачыц** (зрачок). Абла ачыц иафыкәыршоу ажышәақәа ианахәтоу аамтазы идьртбаа-уеит, мамзарггы идьртшәоит.

Аблагәы аоныткәтәи аткәа – акатәтә җыт (сетчатка) хкы рацәала еилоуп. Уи ашьтахьтәи аган афы ауп алашара анақәпхалак иахьеилнакаауа, иахьабо. Уақа иахьзуп **акатәтә ткәа ахәапшыгатә хәтә** (зрительная часть сетчатки). Уброуп ацшшәахәы еилызкаауа ахацкәа ахьамадоу. Урт формала иеипшзам, икоуп **алабақәа** (палочки) иреипшу, **ахпыҗкәа** (колбочки) иреипшу уб.итц. Убрақа рхы ркуеит ахәапшыгатә нерв адацкәаггы. Ахәапшыгатә нерв аблагәы иахьтало иацталоит ашьа зланафеиуа адакәаггы. Ахәапшыгатә нерв ахькылсуа 3-4 мм. иазааигәаны акәша-мыкәша ауп иахьыкоу **ашәыта** (пятно) хәа изышьтоу зегь реиха ибзианы ахәапшра зылшо атыц. Уақа икоу ахацкәа реихарақ ахпыҗпшра змоу иреиуоуп.

Абла агәы асаркьацшра змоу аҗапара (стекловидная камера глазного яблока)

Асаркьацшра змоу аҗапара хәтәкәас иамоуп **асаркьацшра змоу ацәеижь**: – абла агәы агәыцә.

Абла агәы **асаркьацшра ацәеижь** (стекловидное тело) адәа-хьала агәагә ахьоуп, **асаркьацшра агәагә** (стекловидная мембрана) ахьзуп. Асаркьацшра змоу ацәеижь азыцкәа еипш уалцшуеит уи злыху **асаркьацшра баазатәы** (стекловидная влага) азы атккыс ижәпоуп. Асаркьацшра цәеижь ацхьақала аблатцәцаш адуп. **Аблатцәцаш** (хрусталик) нақ-аақ зыварақәа кылчаау алинза ацшра амоуп. Уи ацхьақатәи аган аблачыц иадуп. Аблатцәцаш акылчаарақәа (аполиускәа) еидызкыло ацәахәа **аблатцә-**

цаш алыра (ось хурсталика) хэа иашьтоуп. Уи алыра бжьаратэла аура 3,6 мм. рақара иназоит. Аблатцэцашгыы асаркыацшра цэеи-жыгыы ашыадақэеи анервқэеи рыларсзам, рысбагыы икеикеиуа урылцшны ахара иубоит. Аблатцэцаш агэтаны иашьтоуп **агэтыл-сара** (ядро) хэа, ағыкэқэа рахь – **абгажэра** (кора) хэа.

Аблагэы ацхьатэи афеацарей (передняя камера глазного яблока) ашьтахьтэи злеимадоу **аблачыц** (зрачок) алоуп.

Абла ацхыраагзатэ хэтақэа (вспомогательные органы глаза)

Абла ацхыраагзатэ хэтақэа иреиуоуп **аблацэақэеи** (веки) **алағырз уаталеи** (слезная железа).

Аблацэақэа хыхьтэйкэеи цакатэйкэеи (веки, верхние и нижние) злыху ацэоуп. Аблацэақы ацэа фбаны иреуп, ацэа аф-нытцкатэи ахафэра изду аблацэа аблагэы ацхьатэи аган хнафоит, иахьчоит. хыхьтэй аблацэа еиҳауп цакатэй аблацэа ааста. Абла-цэақэа реифагыларта иахьзуп **аблацэақэа ркылаара** (щель век).

Аблацэақэа ирымоуп адэахьтэи афнытцкатэи аганқэа. Аб-лацэақэа рысбагыы реифакыртақы иамоуп **абла аварахьтэи абжьаратэи** (латеральный и медиальный) **акэакьқэа** (углы глаза).

Хыхьтэйи цакатэйи аблацэақэа ацынтца азааигэарафэтэй ркэакь ақы ицэытцыхэхоит **алағырзтэ жьаза** (слезное мяско). Убра, алағырзтэ жьаза иаакэыршаны атыц ылхуп **алағырзтэ зиа** (слезное озеро).

Аблацэа ацхьатэй атцкар иалхэқэо ахэыцқэа ирыхьзуп – **аблапыцькэа** (ресницы). Аблапыцькэа – хыхьтэйкэа ртцыхэақэа хыхь ихэоуп, цакатэйкэа ртцыхэақэа цакэа ирхэоуп, абла агэы ихымсылартэ еицш. Алағырзтэ жьаза ифахыкны акэакь ицэы-тцыхэхоит **алағырзтэ кыкмацэ** (слезный сосочек), убрақэа рхы ркуеит **алағырз злааиуа ацышьтақэа, аканалқэа** (слезные ка-нальцы).

Аблацэа ашьтахьтэй аган – **акониунктива** ахьзуп, уи еснагы ицэаакуп.

Аблацэақэа ирыларсуп аблацэақэа лазга-фазго ажышшэақэа.

Аблацәа аҕнытҕка иагәылоуп **аблацәа хәдыра** (хрящ века). Аблацәа хәдыра иаанахәоит ауталакәа – хыхьтәи аблацәаҕы 27-40 цыра ракара, тҕакатәи аблацәаҕы 17-22 цыра ракара. Урт зегьы русура зызку аблагәы арыцкьара, арцәаакра, ахьчара роуп.

Абла агәы арцәаакреи арыцкьареи ирызкуп **алагырз уатала** (слезная железа). Уи абла агәы хыхьала иакәуп аблацәа ава-рахьтәи акәакь аҕы (аура 10 мм, ашәпара 2 мм. иназоит). Уи иацрытцуа алагырз мҕанызго аканалкәа зынза жәбака ыкоуп. Алагырз аблагәы хыззәзәаны иеизоит **алагырзтә зиаҕы** (слезное озеро), уантәи **алагырзтә аатцәахы** (слезный мешок) нас **апцынтца тҕакатәи ацартыхь** (нижний носовой ход) инеиуеит.

Абла агәы анахь-арахь хыхь-тҕака иназырхәы-аазырхәуа ажьышәакәаҕы абла иацхраауа ахәтәкәа иреиуоуп. **Абла агәы ажьышәакәа** (мышцы глазного яблока) ыкоуп ҕ-хкык: иаша иахауа ажьышәакәа (цшьба), нас ганха иахауа ажьышәакәа (ҕба).

Иаша иахо ажьышәакәа иреиуоуп: 1 – **хыхьтәи ажьышәа иаша** (верхняя прямая мышца), 2 – **тҕакатәи ажьышәа иаша** (нижняя прямая мышца), 3 – **абжьараҕтәи ажьышәа иаша** (медиальная прямая мышца); 4 – **авараҕтәи ажьышәа иаша** (латеральная прямая мышца).

Ганха иахо ажьышәакәа иреиуоуп: 1 – **хыхьтәи ажьышәа кынаа** (верхняя косая мышца); 2 – **тҕакатәи ажьышәа кынаа** (нижняя косая мышца).

Абла агәы ажьышәакәа (тҕакатәи ажьышәа кынаа ада) рызегьы рышьтатакәа аблатра атцауларәҕы, ахәапшыга нерв абаҕ иахькылшәо иаакәыршаны иадырҕацалоуп, иахьзуп – **азеипш дашратә мацәаз** (общее сухожильное кольцо). Ажьышәа иашакәа рыцшьбаҕы абла аганкәа ирываланы апхьака ииасуеит, уака абла агәы асклера иаларсуп.

Ажьышәа иашакәа досу дара рахь абла агәы надырхәуеит. Хыхьтәи ажьышәа кынаа абла агәы тҕака – адәахы итанаргьежьюеит, уи аусура иаҕагылоуп тҕакатәи ажьышәа кынаа, абла агәы хыхь – аҕнытҕка итазыргьежьюа.

Абла агәы шеибгоу (ажьышәакәа шамоу) атыхәтеи итоуп, уи **абла агәы атыхәтеи** (влагалище глазного яблока) ахьзуп. Атыхәтеи абаҕи рыбжьара ашша ибжьоу – иахьзуп **аблатра аш-**

шатэы цэеижь (жировое тело глазницы). Ари ашша ахэапшыга нерви абла агэи ирыкэыршоуп, урт ахьчоит, ртыц артатоит.

Абла агэы иазнеиуеит адапшькэа пшьба, уака абла агэы афы рышьтата рхауеит даеа убриакара адаетэакэагы. Ашьадакэа акырцьара акаґа еипш иеиларсуп, урт абла агэы зызку аус (ахэапшра) алыршаразы иаґаху алшара зырфеиаша афатэи атэытэрии (кислород) азнаргоит. Абла агэы ишахэґоу еипш ашьа азымнеир, иалшоит илашэхар, мамзаргы зынза ипсыр.

Азырфыга цэеижьхэґеи (орган слуха) афышэґа-камыршшатэ цэеижьхэґеи (преддверно-улитковый орган)

Зырфыгас ауафы имоуп **алымха** (ухо). Уи шыакэгылоуп х-хэґак рыла: 1 – **адэахьтэи алымха** (наружное ухо) – абжыы аднакылоит; 2 – **абжьаратэи алымха** (среднее ухо) – абжыы мсапнагоит; 3 – **афнытґкатэи алымха** (внутреннее ухо) – абжыы аныруеит, иеилнаргоит.

Абжыы зныруа, иеилзырго ахэґа (афнытґкатэи алымха) ахэґа шыакэгылоуп ѿ-хэґакны: абжыы аилкааратґкыа иазку ахэґеи, ауафы ицэеижь анахь-арахь имхынаауа, иаша дшьакэзыргыло ахэґеи рыла.

Адэахьтэи алымха (наружное ухо)

Адэахьтэи алымха ахэґаґа хэа ипґхьазоуп: **алымхацэ** (ушная раковина); **адэахьтэи алымха аґыора** (наружный слуховой проход); **алымха адаултэ ґэаґэ** (барабанная перепонка).

Алымхацэ (ушная раковина)

Алымхацэ злыху ахэдыреи уи иакэыршоу ацэеи роуп. **Алымхацэ ахэдыра** (хрящ ушной раковины) формас иамоу алымхацэ ианыпшуеит.

Алымхацэ ґакатэи ахэґаґы ахэдырра амазам, уи ацынхэрас уака ацэаґаа рыбжьара ашша бжьоуп. Алымхацэ ґакатэи ата-

тара иахъзуп **алымха акатара**, мамзаргы – **алымхарыфорта** (мочка уха, или долька ушной раковины). Алымха акатара ауаа зегы еипшны ирымазам, икоуп зынза измазамгы. Алымхацә аформагы ауаа рѣы иамоуп ахатә чыдарақәа, еиуеипшзам иара убас алымхацә аура, атбаара. Алымхацә хыхьтәи архәарафы ахәы ақәуп. Ахәыцқәа тиаауеит убас алымхатыфара аеышәтафгы.

Алымхацә апхьакала иафаргылоуп рацәак идуум хәыгәрак, уигы гәыцәс иамоу хәдырроуп, иахъзуп **алымха ачыф** (козелок). Алымха акатара аханы икоу ахәыгәра иахъзуп **ачыф афагыла** (противокозелок). Алымхацә иафыкәыршоуп **архәыста** (завиток). Уи хыхьтәи ахәта иаха ишәпоуп, уака иаанахәоит (цъоуки рѣы иаха ибзианы иубоит) Дарвин ихәыгәра (дарвинов бугорок ушной раковины). Алымхацә иафыкәыршоу архәыста хыхьтәи ашәпара иатцоуп ихәхәаза икоу тагәафарақ, уи иахъзуп – **ашхәа** (ладья). Ашхәа апхьала ихәхәаза иавоуп хәыгәрак – **архәыстафагыла** (противозавиток) захъзу. Уи хыхь иамоуп ашьапқәа фба, урт **архәыстафагыла ашьапқәа** (ножки противозавитка) рыхъзуп.

Алымхацә агәтафы икоуп агәафара ду, уи иахъзуп **алымхацә амыдагыцәа** (раковина уха). Уи агәафара ақынтәи ауп ахы ахьакуа аоныцкәтәи алымхахь ицо **адәныкәтәи алымхатыфара** (наружное слуховое отверстие). Алымхатыфара аеышәтафы цака икоуп **ачыфбжьаратә тапқарста** (межкозелковая вырезка). Алымхацә амыдагыцәа (зегь реиха итаулоу агәафара) **алымхархәыста ашьапы** (ножка завитка) иашоит фбаны: 1 – **амыдагыцәа амарқәа** (челнок раковины); 2 – **амыдагыцәа агәафара** (полость раковины) хәа.

Алымхацә иаласоуп ажышәақәа рыхқәа. Алымхацә зыртцысуа ажышәақәа рхыцхьазара назоит фба ркынза. Алымхацә иаласоуп иара убас аидхәалагақәа хца. Урт алымхацә ахыбаф иадымшәо иадырхәалоит.

Адәахьтәи алымхатыфара (наружный слуховой проход)

Аматрапшра змоу ари алымхатыфара абжьаратәи алымхахь ицоит, уака адаултә (алымхатә) гәагә афы интәоит.

Адәахьтәи алымхатыфара аура назоит 3,5 см. ркынза, атбаара атдыхәахь иаха имачуп. Алымхатыфара аонытқа итыршоу ахкыа иалоуп ауаталақәа рацәаны.

Урт ауаталақәа роуп **алымха атыфша** (ушная сера) зыршуа. Убри азын урт ирыхзуп **алымха атыфша уаталақәа** (железы ушной серы) хәа. Алымха ағәағә азааигәара ауаталақәа амазам.

Алымха ағәағә, адаултә гәағә (барабанная перепонка)

Алымха ағәағә абжьаратәи алымха азыхәа тызра аует. Алымхатыфара аганахьала алымха ағәағә иахкыоуп ацәа. Ағәағә афыкәкәа рахь ижәпоуп, ирххоуп, иахзуп **ирххоу ахәта** (натянутая часть).

Ағәағә хыхьтәи ақәацәрафәы ирххазам, иахзуп **ирххам ахәта** (ненатянутая часть). Алымха ағәағә адәныкә аматреипш иқәацәуп. Ақәацәра иахзуп **алымха ағәағә ачапан** (пупок барабанной перепонки) уака иадкыслартә икнахауп **ажьахәабаф** (молоточек) ахәы. Ажьахәабаф этәу абжьаратәи алымха ауп.

Абжьаратәи алымха (среднее ухо)

Абжьаратәи алымха хәтақәас иамоуп: адаултә гәафара; азырфыга быкь; азырфыга бафқәа.

Адаултә гәафара (барабанная полость)

Адаултә гәафара тоуп **аргәтыстабаф** (височная кость) ашьта ашәпарафәы. Аонытқа итыршоуп **акантлахкыа** (слизистая оболочка). Зынза иамоуп атызқәа фба. Урт зегы ирымоуп рхатәы хыызқәа.

1 – адәахьтәи иахзуп **ағәағәтә тзы** (перепончатая стенка); 2 – аонытқатәи иахзуп **алабиринттә тзы** (лабиринтная стенка). Убрауп иахыкыоу **афышәта ахышә** (окно преддверия), мамзаргы – **иаазыгьежбу акылтцәара** (овальное отверстие) захьзу, уи ашькылбаф атца ала ишәахау кылхароуп.

Иаазыгьежбу акылтцәара атцака иамоуп хәыгәра хыгьежык – уи иахзуп **ашыцәа**, даеакала – **акра** (мыс). Ашыцәа ашьтахь

атың азылхуп **акамыршша ахышө** (окно улитки); 3 – хыхьтәи иахьзуп **ахөага тзы** (покрышечная стенка); 4 – тақатәи атзы иахьзуп **аугәтө тзы** (яремная стенка); 5 – ашьтахьтәи атзы иахьзуп **ацәымхацшра тзы** (сосцевидная стенка), уи иамоуп **ахапы аталарта** зыхьзу акылтәара змоу (вход в пещеру), **акы-кмацәцшра җиаа** (сосцевидный отросток); 6 – ацхьатәи атзы иахьзуп **арцәагатө тзы** (сонная стенка), уа ааигәа **арцәага дацшь** (сонная артерия) ахьиасуа азы.

Азырөыга быкь (слуховая труба)

Азырөыга быкь (труба) ахәламшөы агәәәарей абжьаратәи алымха агәәәарей еиманадоит. Ахәламшөы иөахькны, агәәәара ашьтахьтәи атзафь зхы зкуа ари абыкь аура 3-4 см. иназоит. Уи иамоуп абаөтәи ахәдырратәи ахәтақәа. Абыкь аөнытқа итыршоуп **акантцлахкья** (слизистая оболочка). Уақа иаанахәоит **абыкьтә уаталақәа** (трубные железы). Урт абыкь аөнытқа дырцәаакуеит.

Азырөыга баөқәа (слуховые косточки)

Адаултә гәәәарафь итоуп азырөыга баөқәа хца. Урт зынза ихәычзақәоуп, рыцшрақәа ирыдхәалоуп рыхьзқәагьы: ажьахәа, апсынгыари, ашькыл. Дара-дара урт абаөқәа еимадоуп ақәартәра хәыцқәа рыла.

Ажьахәа (молоточек)

Ажьахәа захьзу агәәгә иаду абаөхьыч хәтақәаны иамоуп: **ажьахәа ахы** (головка молоточка); **ахәда** (шейка молоточка); **ажьахәа ахәы** (рукоятка молоточка); **ацхьатәи ахәиаа** (передний отросток); **аварахьтәи ахәиаа** (латеральный отросток).

Ахы егырт ахәтақәа рааста ишәпоуп. Ажьахәа ахы ахәы иамаздо – ахәда, егырт ахәтақәа рааста ипоуп.

Аидхәалагақәа хца рыла ажьахәа тақнахауп.

Ацсынгыари (наковальня)

Ажбахэа ашьтахь икоу абафхэыч – ацсынгыари зыхьзу иамоуп **ахэамц** (арака – тело наковальни); ф-шьапык: **ашьапкьяф**, **ашьапоу** (короткая ножка, длинная ножка).

Ажбахэеи ацсынгыарии еимадоуп акэартэра ала. Ацсынгыарии ашькылабафи еимадоуп акэартэра ала.

Ашькыл (стремя)

Ашькыл захьзу абафхэыч ахэтакэа рыхьзкэа: – **ашькыл ахы** (головка стремени); **ашькыл ашьата** (основание стремени); **ацхьатэи ашьапы** (передняя ножка); **ашьтахьтэи ашьапы** (задняя ножка).

Ашькыл ахы ацсынгыари иадкылоуп акэартэра ала.

Афнытцкатэи алымха (внутреннее ухо)

Афнытцкатэи алымха аргэтыстабаф афнытцка иагэылахаланы атыц ылхуп. Афнытцкатэи алымха иамоуп ф-хэтак: 1 – абафтэ лабиринт (костный лабиринт); 2 – ағэағэатэ лабиринт (перепончатый лабиринт).

Абафтэ лабиринт азна абаазатэы тоуп. Уи абаазатэы иахьзуп **аперилимфа**. Убрака изаауп ағэағэатэ лабиринт. Убригьы афнытцка итоуп **аендолимфа** захьзу даеа баазатэык.

Абафтэ лабиринт (костный лабиринт)

Абафтэ лабиринт ршоит х-хэтакны: агэтабжьаратэи – **афышэ-та** (преддверие); ацхьатэи – **акамыршша** (улитка); ашьтахьтэи – **аканалгьежьбжақэа хца** (3 полукружных канала).

Ағэағэатэ лабиринт (перепончатый лабиринт)

Ағэағэатэ лабиринтгы иамоуп абафтэ лабиринт ахэтакэа ахцагьы: **иғэағэтэу афышэта** (перепончатое преддверие); **иғэа-**

гэтэу акамыршша (перепончатая улитка); **игэагэтэу аканал-гьежьбжақәа хца** (перепончатые полукружные каналы)

Игэагэтэу акамыршша иамадоу анерв амахэқәа, уи азырфыга нерв ахэтоуп. Игэагэтэу аканалгьежьбжақәа хцеи, игэагэтэу ағышәтеи ауафы анахь-арахь дымхынаауа иаша дшыақэзыргыло ахэтақәа иреиуоуп.

Алымха иаларсуп иеиуеипшым анерв махэқәа: 1 – **алымха анервду апхьатәи амахэтә** (передняя ветвь большого ушного нерва); 2 – **анервкьала алымхатә махэтә** (ушная ветвь блуждающего нерва); 3 – **апхьатәи алымхатә нервқәа** (передние ушные нервы); 4 – **алымха анервду ашьтахьтәи амахэтә** (задняя ветвь большого ушного нерва).

Абарт рнаосан алымхәхь инеиуеит: **ахағы анерв амахэқәа** (ветви лицевого нерва), **адәахьтәи алымхатыора анерв** (нерв наружного слухового прохода) амахэқәа, **алымха агәагә анервқәа** (нервы барабанной перепонки), **абжьаратәи алымха анервқәа** (нервы среднего уха), **азырфыгатә быкь анервқәа** (нервы слуховой трубы) уб.итц. Урт зегьы русура зызку азырора, абжьы адкыларә, абжьы аилыргара реиҫкаара ауп.

Агьамабага цәеижьхәтақәа (органы вкуса)

Ағы агәафарағы итоу, агьама аилкаара иазку ацәеижьхәтақәа инеидкыланы агьамабага цәеижьхәтақәа хәа ирышьтоуп.

Агьаматә нырра здызкыло анервмахэқәа ирымадоуп ағытцеи абзи, ахәламшәи рғы итагылоу **агьамабагатә пыткәырқәа** (вкусовые почки), урт еихарак иуцылоит абз азқәағы, ағытцажәған татағы, акыркхагылағы, ахәламшәағы.

Абз азқәағы икоу апыткәырқәа формала акыкмацә еипшуп. Икоуп **иҫағылоу, абгьы, арахыц, акәыкәбаа иреипшу акыкмацәақәа** (желобовидные, листовидные, нитевидные, грибовидные сосочки).

Абз агьама аилзыркаауа, анырра азто анервқәа иреиуоуп V, VII, IX, X ахыбафтә нервқәа. Урт рызбахә анервцарағы ихәоуп.

Аффыга цэеижьхэтақәа (органы обоняния)

Аффыга цэеижьхэта ахыкыкоу апытца агәәфара хыхьтәи ацартафы ауп. Уи атыц иахьзуп **апытца акантдалахкыа афократә тцакыра** (обонятельная область слизистой оболочки носа). Уака атзы иаласоуп **афократә уаталақәа** (обонятельные железы). Афәра иазку ахацқәа адырды иеипшуп, **апыцьхәыцқәа** (реснички) рымоуп. Ахацқәа егырахьтәи рцыхәақәа рфы анервқәа рымахәқәа рыларсуп. Амахәқәа реизытцәара иалтцуеит **афәга нерв** (обонятельный нерв).

Ацәа (кожа)

Ацәа – ацәеижь зегы хызкыо, ашьада ссақәа, анервдацқәа, ашшей апхзи руаталақәа ажышәақәа, ахәыцқәа, анапхыцқәа ухәа ацәеижьхэтақәа еидкыланы изку, изыхьчо кәыршоуп. Уи, ацәеижь иацәымцхәу амацәашьарқәа алнагоит (азы, ацьыкақәа, апхзы), ацәала ауафы ицәеижь ацсыц ланага-әанагоит. Ацәала ауафы иныруеит, икәша-мыкәша икыоу апсабара.

Ацәа ф-еыткны иеикәуп. Хыхь иакәу аеыт иахьзуп **ацәачала**, мамзаргы **аепидермис** (эпидермис), атцака иатцоу – афбатәи аеыт иахьзуп – **ацәахата** (собственно кожа, дерма).

Хыхьтәи аеыт, (ацәачал)а еикәуп цәахәа-цәахәа. Уи хыхьзатәи **ацәагәагәа** (роговой слой) злыху хәычы-хәычла ицсуа, нас имсахо, ишнеи-шнеиуа ацәа иамшәаны икашәо ахацқәа роуп. Ацәагәагәа атцакала ахац фыцқәа ииуеит, ирызхауеит. Ацәачала зегь реиха ижәпоуп анапи ашьапи рыштцақәа рфы. Напыла аус зуа, мамзаргы зшьапы хтны иныкәо ауаа рнапаштцақәа, ршьа-паштцақәа мсаркхоит. Ацәачала тцакала иатцоу аеыт иахьзуп **азхаратә** (ростковый), уа иеикәуп 15 цыра ркынза **ацәапсататә хацқәа** (эпителии), уброуп иажәыз ахацқәа зыцсахуа аҕақәа иахьрызхауа. Азхаратә цәахәафы иалоуп **апшшәы змоу амацәашьар** (пигментное вещество), убри шака ирацәоу акара, ацәа апшшәахәы хикәаароуп. Ацәачала, ашәпара 1 мм. зыкалом. Атцака иатцоу – ацәахата иаха ишәпоуп. Уи иамоуп ф-еытк: **акыкмацәатә еыт** (сосочковый слой); **акататә еыт** (сетчатый слой).

Акыкмацэатэ хэа ахыз зауз ацэа иалоу акыкмацэакэа рэы ауп иахьнеиуа анерв дацкэа рынтэамтэакэа, ашыа зтаныкэо адакэа рымахэтакэа, алимфа цышытакэа уб.итц. ацэа ацсы ахазцауа ацэеижьхэтакэа.

Уака икоуп иара убас ацэа афныткэатэи ажышыакэа: урт зынза иссазақоуп. Урт реанейтаргало ацэа иакэу ахэыцкэа қақаза игылоит, ацэа иалоу ауаталақэа иртоу апхзы, ашша ртыцэраауеит, ауафы ицэа дтазызоит, ихэпсы хахаза еилагылоит, ицэа кычуеит. Абла апыцкэа, аблахэыцкэа, нас апынтцеи, алымхаи ргэафарафэи итиаауа рышыбатақэа рэы ацэажышыакэа амазам.

Ацэа ацауларэфэи иалоуп ашшатэ хацкэа. Урт ахырацэоу ацэа жэпахоит, иахьмачу итцагахоит. Зегь реиха ацэашша рэцэоуп амгэацэафэи, атэартафэи, агэыпцхэафэи, ауатэафэи.

Анацэакэа рынтэамтэакэа рэы иалоу анервмахэкэа анацэакэа рцэа анырра дырмариоит.

Анацэакэа зегьы рцэа иану асахьакэа еидшзам. Уи аидшым-ра рхы иадырхэоит ацэгьоуцэа рыпшаара аан, анацэакэа зкысыз аматэар ианхалоит ирыхкэоу ацэа асахьа, уи ала ацэгьа зуз дырцшаауеит. Анапаштца иану асахьа ауафы икэра иазхаит хэа аеапсахзом. Уи асахьа ипсы танатцы псахрада инапаштца ианызауеит.

Ауафы инапаштца ацэа асахьа атыхра иахьзуп дактилоскопия. Ауаатэыфса рнапаштца сахьакэа милатла расала ирымоуп рхатэы чыдарақэа.

Ацэа акычырақэа анылоит еихарак алахь афэи, ацымшыкэа рыбжэарафэи, аблацэафэи, абла атцкар афэи, анапы азкэафэи, акэартэрақэа рхакэалартақэа рэы. Ацэа цэара-цэара иалдоуп итцаулоу ацэахэакэа. Анапаштцафэи иалдоуп хцака иреитцамкэа ацэахэакэа, шыуокы ркны урт ацэахэакэа иаха ирацэоуп.

Ацэа иалоуп **ацэа уаталақэа** (железы кожи) ф-хкык: 1 – **ашша уаталақэа** (сальные железы); 2 – **апцзытэ уаталақэа** (потовые железы). Ашша уаталақэа ацэа иалоуп анапаштцеи ашыапаштцеи ркны ада зехынцэара. Урт ирыцрытцауа ацэаакы злацо **ацышыта** (проток) аатуеит **ахэыц шыбатақэа рхэыц макэан** (волосяная сумка) афныткэа.

Арт ауаталақәа ацәа иалоуп ахәыц ахьықәгылаамгы. Дара зызку еихарак ацәа тиуа ақатцара, арцәаакра ауп. Ацәа аңсалак иццоит, лассы ихоит, ипсуеит.

Апхзы уаталақәа ацәа иаанахәом зехьынцъара. Еихарак урт арцәазоуп анапи ашьапи рыштцәқәа рҕы, зынзак иамазам урт ақышәқәа рҕы. Апхзы уатала иацрытцуа апхзы зталаны ицо ацышьта иахьзуп **апхзтәы цышьта** (потовый проток), уи аҕышьәта аатуеит **ацәа ахәыгәраҕы** (гребешок кожи).

Апхзы ацәа ианалтцуа ацәеижь иалнагоит икажътәу ама-тәашьарқәа. Апхзы алтцрала ауаҕы ицәеижь иамоу ашоура цъара-рак ишьақәгылоит.

Ацәа иалоу ауаталақәа рахь ипхьазоуп аҕыпцәқәа – **ахш уаталақәагы** (молочные железы), урт ажәытә изхылҕеиааз апхзы уаталақәа ракәын. **Ацәачала** (эпидермис) иахылҕеиаауеит **анапхыцқәа** (ногти), анацәақәеи ашьацәақәеи рынтцәамтәҕтәи рнацәхьрқәарақәа рызқәахьала иаархәо амсатә хагылақәа. Анапхыц азқара иалагоит ауаҕы амгәарта дыштоу, хымыз анихытцуа аамтазы, иазхауеит еснагь, уи данцслак ашьтахьгы ицәа иханатцы иазхауеит.

Анапхыц иахьазхауа ашьаҕаҕы ауп. Вака амзаҕеипш ирхәаны иубоит иаха илашоу амса ашьаптыц.

Ацәачала иахылҕеиааз роуп ацәа иақәу ахәыцқәагы.

Ахәыцқәа (волосы) абырзен бызшәала – trichos ашьапи анапи рыштцәқәа, ауаҕы икышәқәеи, ацыхцәы ахи рыда зехьынцъара ацәа иақәиаауеит. Амгәарта итоу иқәу ахәы (актәи), **амшәхәы** (пушок) иеипшуп. Ашьтахьы (диаанза) уи аҕапсахуеит ахәытцәкьа ала.

Ахәытцәкьа (аҕбатәи) хәа ипхьазоуп: **амшәхәы** (пушок), **ахәхәы** (волосы головы); **аблапыцкәа** (брови); **аблахәыцқәа** (ресницы).

Ауаҕы даншәлак иқәло (ахцатәи) хәа ипхьазоуп – **ажакьа** (борода); **аҕыттрахәы** (волосы подмышки); **аҕехәы** (волосы лобка); **ацынтцатышшаара ахәыцқәа** (волосы ноздрей); **алымха хәыцқәа** (волосы уха).

Зыпсы тоу ахәыц ахәҕақәа хәа иамоуп: 1 – **ахәыц ашьаҕа** (корень волоса), уи иамоуп **ахәыц ацьымшьхи** (луковица волоса)

ахэыц акыкмацэи (сосочек волоса). Урт ацэа иалоу хэтакэоуп. 2 – **ахэыц ахэтцэы** (стержень волоса) ацэа иалхэхэо ахэтоуп. Уаќа иамоуп ахэыц ацэахќба – **кутикула** (кутикула), уи иатцоуп – **ахэыц абѓажэ матэашьари** (корковое вещество волоса), ахэыц агэѓа иагэылоу **ахэыц абафлашатэ матэашьари** (мозговое вещество волоса).

Амшэхэы абафлашатэ матэашьар агэылазам.

Абѓажэтэ матэашьар (корковое вещество) афэы иалоуп ахэыц **апшшэхэхэы азто аматэашьар** (пигмент). Уи заќа ирацэоу аќара, ахэыц апшшэхэхэы хиќэаароуп.

Ацэа иаласоуп хыпхьазара рацэала ашьадассаќэеи анерв махэхэеи. Урт ацэа ацсы ахартцоит, аус адыруеит.

VII. АДАҚӘА ИРЫЗКУ АТЦАРА (УЧЕНИЕ О СОСУДАХ)

Адақәа реибаркыра (сосудистая система)

Адақәа реибаркыра еиднакыло ацәеижьхәтақәа иреиуоуп: **ағәы, ашьа мфанызго адақәа, алимфа мфанызго адақәа, абафлаша, аваныза, алимфатә еикәхәаларақәа.**

Атцакыра зегь ршоит ыцъараны – ашьамфангагақәа, алимфамфангагақәа хәа.

Ашьамфангагақәа рфәы хадара зуа цәеижьхәтоуп **ағәы** (сердце). Ауафы диаанза аусура иалаго ари ажьышәатә цәеижьхәта аанфасрак камтазакәан ашьа арныкәоит ауафы ихдырра иманатцы, зны-зынла ихдырра аницәызлак ашьтахьгы.

Агәахьы инеиуа ашьеи, ағәы акынтәи ицо ашьеи мфанызго ашьадақәа рцакы дууп. Урт иртоу ашьа иахьнагатәу инаргоит, уи азын иатаху аиҫкаашьа дара ирымоуп. Ашьа злыху ахацқәа ахьиуа абафлашеи аванызеи рфәы ауп.

Ағәы (сердце)

Зеихара ажьышәа иалху, зыфнытқәа гәафоу ахацшьа еицшу, агәбыца афнытқәа итакнахау цәеижьхәтоуп ағәы.

Ағәы аформа ауаа зегьы рыкны иеипшым. Шьоукы рфәы еиха итцару ақәацә иеипшуп, даҫацъоукы рфәы – еиха ихыкәымпылаауп. Ағәыбцакьа иахьтакнахау ирхханы атызқәа ирыларсуп ашьадақәа рыла. Ашьа антоу (шьала иантәу) изтәу ауафы итацкәым рацәа иакароуп, ахатца игәы еиха икәазуп, ацхәыс лгәы ааста.

Ағәы атыц ахьылху агәабафеи агәышцлымхаи ирымариашаны, арцха аф-хәтак рыбжьарафәы ауп. **Ағәы ашьата** (основание сердца) хыхь ирхоуп, уи еиха ихыкәымпылаауп **ағәы ахыцәқәа**

(верхушка сердца) ааста. Агэы ахыцэкэа рхоуп тџака, мацк инаауп армарахь, нас цхьаџа.

Агэы аонытџкатэи агэафара (полость сердца) шоуп цшь-џацаракны: **арџа гэџышэтэ** (правое предсердие), **арџа гэымгэа** (правый желудочек), **арма гэџышэтэ** (левое предсердие), **арма гэымгэа** (левый желудочек).

Агэџышэтэаџа рыбџбара еифокаауп агэымгэаџа рыбџбараџ ишефкаау еипш, аифокаара рџызџа агэы адэахьала иану аџэаџэастаџа (аџхьатэи, ашьтахьтэи) ирымариашоуп. Агэџышэтэи агэымгэеи еимадоуп агэџышэтэ-гэымгэатэ кылтџэарала (арма, арџа хэа ишаны), урт акылтџэараџа ирзырхэоит **адаецэтэ кылтџэараџа** (венозные отверстия) хэа.

Ауафы наза игэы аџура (бџбаратэла) иназоит 13 см. раџара, атџаара 10 см., аџхьа – ашьтахь ашэпара 7 см., арџа гэымгэа атџы ашэпара – 4 мм., арма гэымгэа атџы ашэпара – 13 мм., агэымгэаџа рыбџбараџтэи аифокаара ашэпара – 10 ка мм. џыц ииз аџшџа игэы иакапануа 23-27 г. раџара ауп. Аамзы анихьџуа игэы акапан фынтэ иазџауеит, хьшыџкэса анихьџуа, хьнтэ раџара иазџауеит. 35 шыџкэса зхьџуа ахатџа игэы иакапануеит (бџбаратэла) – 300 г. раџара, аџхьыс – 270 г. раџара. Ахатџа иџэеиџ акапан ааста 170-нтэ иеитцоуп игэы акапан (аџхьыс – 180-нтэ).

Агэы адэахьала иануп х-џэаџэастак. Руакы агэы иакэыршоуп агэџышэтэаџеи агэымгэаџеи рыбџбара, агэы хьхьи тџакеи фыџьараны ишауа. Егьырт аџџэаџэастак агэымгэаџа рыбџбараџы хьхьынтэ тџака илбаауеит акы ашьтахьала, егьи аџхьала. Агэы иакэыршоуп **ахькратэ џэаџэаста** (вечная борозда), уака имфасуеит агэы ахатэ иалало ашьа азназго ада.

Хьхьынтэ тџыка иалдоу, **аџхьатэи агэымгэабџбара џэаџэастагьы** (передняя межжелудочковая борозда) **ашьтахьтэи агэымгэабџбара џэаџэастагьы** (задняя межжелудочковая борозда) ирџоу ашьадаџа агэы ахатэ ашьа азназго ада иамахэџоуп. Агэы ажьышэахь ашьа назго адаџа рытшэахара ишэарџоу чымазароуп.

Арғыа гәфьшәта (правое предсердие)

Агәы ашьата хәа изышьтоу хыхьтәи ахыкәымпылрафьы арғыа-рахьтәи аганахь ала иамоу аґапара иахьзуп **арғыа гәфьшәта**. Уи хыхьала **арғыа гәлымха** (правое сердечное ушко) иамадоуп. Цакала икылтәоуп (агәымгәахь), адәахьтәи атзывара жьышәоуп, афьнытцкәтәи атзывара рзеилоуп арма гәфьшәтәи иарей. Иаха иахьтшәоу ахәтафьы агәфьшәта иамадоуп **арғыа гәлымха** (правое ушко). (Адсуаа ашьтәа аныршьлак архәарах аныдрыцкәо агәымгәақәа ркьаны ашьаршәы тырхуейт, агәлымхақәа афбагы амсаны икарыжьуейт).

Арғыа гәфьшәта иалалоит **ашьадаецәа тыккақәа** (полые вены) фба: а) **хыхьтәи ашьадаецәа тыкка** (верхняя полая вена) – ахы, ахәда, амахәарқәа, ахәамц атызкәа ркьнтәи ашьа аанагоит агәахьы; б) **цакәтәи ашьадаецәа тыкка** (нижняя полая вена) – ашьахәарқәа, агәчамай амгәацәеи иртоу ацәеижьхәтақәа ркьнтәи ашьа нанагоит агәахьы. Арт афшьадаецәакгы агәфьшәта иахьаларсу еизааигәоуп (2 см.).

Арғыа гәфьшәтафьы иаларсуп агәы ажьышәахьтә ашьа зго адаецәақәа: **агәы ахыркратә фытца** (венечная пазуха сердца), **агәы ашьадаецәа хәычқәа** (малые вены сердца).

Ашьадаецәа тыккақәа рфьшәтафьы иаархәоит ашьаныкәара зырманшәало **арыптәақәа** (заслонки), урт ашьа шьтахьала ирышьтуам.

Агәфьшәта атызкәа злыху еихарак жьышәоуп. Ажьышәахьцәа аус аныруа атзы зегьы еицыхахартә еипш рхырхартақәа еилыршьуп.

Арғыа гәымгәа (правый желудочек)

Арғыа гәфьшәта атцака икоу, ажьышәатә тызкәа иаха ижәпоу, зкәацәра тцака ирхоу, агәы аґапаратә гәафара иахьзуп арғыа гәымгәа.

Арғыа гәымгәа апхьатәи атзы кылчаауп, ашьтахьтәи иашоуп. Армарахь ала иамоу атзы арма гәымгәеи иарей ирзеилоуп, иеи-фнакаауейт, уи иахьзуп **агәымгәабжьаратә еифкаара** (межжелудочковая перегородка).

Аргъа гәҗышәтәи иарей еимадоуп **аргъа гәҗышәтә-гәымгәтә кылтцәарала** (правое предсердно-желудочковое отверстие). Агәымгәа ацхәтәи аган аҗы хыхь ала иацрытцуеит **арцха адацшь** (легочная артерия). Агәҗышәтә-гәымгәа кылтцәара ашьагысра арманшәалоит уаҗа аҗыкәкәа рҗы икыдырҗацалоу **х-рыцкьяк змоу ацырашәа** (трехстворчатая заслонка (клапан)). Уи агәымгәа аҗынтәи агәҗышәтахь ашьа хынхәны амшьтра иазкуп. Арыцкьякәа рыхьз чыдакәа (цаҗатәи, хыхьтәи, аду, ахәгычы, уб.ит.) араҗа хәрзаатгылом. Урт зегы уск уск ирызкуп, «хәоу еикәшәала» аус руеит, русура еицквар агәы аусура гәгәала иеицакуеит.

Арыцкьякәа аус ддыруеит **акыкмацәатә жьышәакәа** (сосочковые мышцы) хца – **ацхәтәи, аифокаагатә, ашьтахьтәи**.

Арцхәхы ицо адацшь ашьаҗаҗы аонытцка атзы иадырҗацалоуп **амзабжа рыцкьякәа хца** (амзабжа иеицшуп) (полулунные створки). Арыцкьякәа русурала ада италаз ашьа шытахька ирышьутам. Арыцкьякәа ахпагы рзы хьзны ирхәоит **арцха адацшь ацырашәа** хәа (клапан легочной артерии). Убри адагы уаҗа иамоуп адацшь аонытцка зҗы рхоу ашьа шытахьла измышьтуа аҗыба иеицшу атцауларакәагы.

Арма гәҗышәтә (левое предсердие)

Аргъа гәҗышәтә иавоуп, уи иеицшуп аха атызкәа иаха итцагоуп. Иамоуп **арма гәлымха** (левое ушко).

Арма гәҗышәтә хыхьтәи атзаҗы ашьтахька инаскьяганы иаатуеит **арцха адаецәакәа** (легочные вены) цшьба. Урт рызегы арцха аҗынтәи ашьа ааргоит арма гәҗышәтахь.

Агәҗышәтә аонытцка рфызуп, агәлымха аонытцка тыҗәә-тыҗәә икоуп. Уа иамоуп рацәаҗара иеиларсу **ажьышәатә қәыркьякәа** (мышечные перекладины).

Арма гәымгәа (левый желудочек)

Агәы армарахьтәи аган цаҗатәи ахәҗаҗы иамоу агәафара аазыхәхәара иахьзуп арма гәымгәа.

Арма гəымгəа атшəарраґы иґоуп **агəы ахыцəқəа** (верхушка сердца). Арма гəымгəа армарахьтəи аган иаґа ихыкəымпылаауп азы иахьзуп **атцкар цагəы** (тупой край). Арма гəымгəа иаґа иауны итшəоуп арґа гəымгəа ааста.

Арма гəымгəеи арма гəґышəтəи еимадоуп **арма гəґышəтə-гəымгəатə кылтцəара** (левое предсердно-желудочковое отверстие) ала.

Арма гəымгəа агəаґара апхьатəи аган хыхь ала иаґытцуеит ашьадакəа зегь реиґа итбаау **ададу** (аорта).

Ададу агəы иахьаларсу иахьзуп **ададу акылтцəара** (отверстие аорты).

Арма гəымгəагəы иамоуп арыцкьақəа, апырашəа, хьзысгьы иамоуп уи **ґрыцкьак змоу апырашəа** (митральный клапан). Ари **апырашəа** (клапан) ашьа шьтахькьа агəґышəтəхь ихным-хəыртə амґа акуеит. Апырашəа иамоу **арыцкьақəа** (створки) агəымгəа атзы иадхəалоуп **адаштə рахəыцқəа** (сухожильные нити) рыла. Урт агəымгəа атзы иахьаларсу (апхьатəи ашьтахьтəи атызқəа рґы) иаанахəоит адаштə рахəыцқəа зырххо **акыкмацəатə жьышəақəа** (сосочковые мышцы).

Акыкмацəатə жьышəақəа хьцхьазарала еипшны ауаа ирымазам. Арма гəымгəа ашьтахьтəи атзы тыґеґоуп, уаґа арґа гəымгəакны еипш хьцхьазара рацəала атзы икыдуп **ажьышəатə кəыркьақəа** (мышечные перекладины).

Ададу агəымгəа иахьамадоу иаґыкəыршоуп **ададу амзаб-жатə рыцкьақəа** хца. Урт ахпагьы (армарахьтəи, арґьарахьтəи, ашьтахьтəи) ишеицу ирыхьзуп **ададу апырашəа** (клапан аорты).

Агəы атзы аиґартəышьа

Агəы атзы х-еыткны иеиқəоуп. Адəахьтəи аеыт – **аепикард** (эпикард) зыхьзу ирґызу, итцаґоу, узлыцшуа кəыршоуп. Уи атцаґа иґоу аеыт (ажьышəатə) иадымтцуа иамадоуп. Аґнытцкатəи аеыт иахьзуп – **аендокард** (эндокард). Уи иахкьоуп аендотелии. Уигьы ажьышəа иузадымхуа иамадоуп. Агəґышəтəқəа рґы (ажьышəа ахьмачу) аепикарди аендокарди еидиаауеит. Егьирахь адəахьтəи аґнытцкатəи аеытқəа рыбжьара ибжьоуп ажьышəа.

Агэы атзы иамоу ажышэақәа реилазаашьа ибзианы иубоит агэымгэақәа рыкны. Уака ажышэа еиха ишэпоуп агэфышэақәа ртызқәа рыкны ааста. Абжьаратэи, ажышэа иалху аеыт иахьзуп **агэы ажышэа** (сердечная мышца). Агэфышэа атзы иалоу ажышэақәеи агэымгэа иалоу ажышэақәеи еиларсзам, рыбжьара икацаза икоу **афиброзатэ хацыркыра** (фиброзная ткань) бжьоуп.

Агэфышэақәа ртызқәа рфы ажышэатэ еыт ѿ-цэахэакны иеикэуп, – цэахэак хыхьала иакэуп, егыи ацэахэа еиха итцаулары иалоуп. Хыхьала иакэу аеыт агэфышэақәа надаада ирыкэшоит. Уака икоуп хыхьынтэ цака ицо ажышэа рахэыцқәагы.

Агэымгэақәа ртызқәа злыху ажышэа (миокард) еикэуп х-еыткны. Адэахьала иакэыршоуи афнытқазатэи ацэахэеи агэымгэақәа афбагы роуразоуроу еицырзеипшны ирхысуеит. Урт рыбжьара ибжьоу ацэахэа агэымгэақәа хаз-хазы ирымадоуп.

Адэахьтэи ажышэақәа реыт агэы ахыцқәафы убас иеикэархэуп хьзыс иартаратэы **агэы азыблара** (водоворот сердца) хэа. Абжьаратэи ацэахэа гэгэала иазхауп, убри азы ауп арма гэымгэа атзы зыжэпоу, амчгыи зыгэгэоу.

Агэфышэақәеи агэымгэақәеи жьышэала хаз-хазы ишеиѿшоугыи урт ртызқәа ирымоуп ирзеипш цэеижьхэтак. Уи агэы ажышэа ахала иеифеааны аус азыруа, агэы ажышэа иалданы игоу, **агэырахэыц шыытэроуп** (пучок Гиса и узел Тавара), агэы анервқәа рахь иахырцхьазалоит. **Гис ишыытэра** ѿ-дацшыапык амоуп (аргьа, арма), рыфбагы агэымгэақәа ирымадоуп. **Тавар иеикэхэалара** агэфышэақәа русура арманшэалоит.

Икоуп агэафы итцегыи ацэеижьхэта ссақәа, хара урт харзаатгылом.

Агэы ашыадақәа (сосуды сердца)

Агэы ахата афнытқәа еснагь ашыа штоугыи, излыху ажышэа ашыацқәа хазы иамоур залшом.

Агэахыи фатэылеи **цэытэрилеи** (кислородла) ибеиоу ашыа наргоит адапшықәа фба: агэы **аргьарахьтэи ахыркатэ дапшь** (правая венечная артерия сердца), – еиха икэазуп, амахэқәа ра-

цэаны иамоуп, уртгы хаз-казы ахыызкэа рымоуп: **агэы арма-рахьтэи ахыкратэ дапшь** (левая венечная артерия сердца), иамоуп амахэтэ дукэа ѿба, ашьа мѿаныргоит агэы ахэтэкэа зегь рахь.

Агэы ажышэа ашьа алзго адаетэакэа, хэычи-дуи, ааба ыкоуп. Урт ирымоуп рхатэы хыызкэагы: 1) **ахыкратэ ѿытра** (венечная пазуха); 2) **агэы адаетэа ду** (большая вена сердца); 3) **арма гөҕышэтэ адаетэа кыынаа** (косая вена левого предсердия); 4) **арма гэымгэа ашьтахьтэи адаетэа** (задняя вена левого желудочка); 5) **агэы абжьаратэ даетэа** (средняя вена сердца); 6) **агэы адаетэа хэычы** (малая вена сердца); 7) **агэы апхьатэи адаетэакэа** (передние вены сердца); 8) **агэы адаетэа хэычкэа** (малые вены сердца).

Агэхарц (околосердечная сумка, перикард)

Иҕацаза, итаҕаны, ахарц еипш агэы иашэу амакэан тҕага иахьзуп агэхарц. Уи иҕоуп **агэхарц азы** (жидкость околосердечной сумки), агэы аусура армариоит, агэы тҕыртэыруа, ианеитало ианеитытцуа аусура азымариахартэ иҕанатцоит.

Агэхарц ахэтэ ѿ-еыткны иеикэуп: **адэахьтэи афиброзатэ ҕыт** (фиброзный слой), **аѿнытцкатэи асерозатэ ҕыт** (внутренний серозный слой) хэа. Адэахьтэи аеытала агэышпыбаѿ иадхэалоуп, аѿнытцкатэи аеыт ауп агэхарц азы зтоу.

Агэхарц иаларсуп ашьа адакэа, анерв махэкэа.

Ашьамѿангага еибаркыра (кровеносная система)

Ашьамѿангага еибаркыра (кровеносная система) ршоит ѿ-хэтэакны: **ашьеикэшара мац** (малый круг кровообращения), **ашьеикэшара ду** (большой круг кровообращения) хэа.

Ашьеикэшара мац адакэа (сосуды малого круга кровообращения)

Игэынкылатэуп: *агэы ашьа ацрыганы изго адакэа зегьы адапшькэа (артерии) рахь иаҕанакуеит. Агэахьы ашьа назго*

адақға зегьы адаейәақға (вены) рахь иаїанакуеит. Абри пқа-роуп. Аха ари ақкара иамоуп чыдарак.

Агәахьы иеизо ашьа абжяапны ацәеижьхәтақға рҕы фатәылеи тәытәрилеи (кислородлеи) иғархаз ауп. Агәы уи ашьа дәықәнатоит арпқахьы, уақа атәытәрила ианбеиахалак арпқақға иртытны ашьадаетцәақға рыла ашьа хынхәуеит агәахьы. Ажәакала: агәи арпқаи ирыбжьгоу адаетцәақға иртоуп «ирбеиоу» ашьа, ашьадапшьқәа иртоуп «ирғару» ашьа. Егьирахь зехьынцъара адапшьқәа иртоу ашьа тәытәрила ибеиоуп (адаетцәақға гаруп).

Ашьеикәшара маң адақға хәа ипхьазоуп **арпқа артериа**, мамзаргьы **арпқа адапшь** (лөгочная артерия), нас **арпқа адаетцәақға** (лөгочные вены) хьпхьазарала ҕ-уғәк.

Арпқа адапшь аура 6-қа см. иназоит. Арғьа гәҕышәта иаҕытәуеит. Иамоуп ҕ-махәык – **арпқа арғьарахьтәи адапшьи** (правая лөгочная артерия), **арпқа армарахьтәи адапшьи** (левая лөгочная артерия). Урт аҕбагьы арпқақға рахь ашьа ргоит арғьа гәҕышәта ақьнтәи. Арғьа дапшь иаха иаууп иагьытбаауп армаааста.

Рьпқацыпхьаза итытәуеит ҕба-ҕба даетцәа. Арпқа иахьытәуа атың иашьтоуп **арпқа агәашә** хәа (ворота лөгких).

Арақа арғьарахьтәи адаетцәақға иаха иаууп арматәикәа рааста.

Ашьеикәшара ду адақға (сосуды большого круга кровообращения)

Ашьеикәшара ду адақға шоуп – ашьадапшьқәа, ашьадаетцәақға хәа ҕ-хкыкны.

Ашьадапшьқәа зегьы ртызқәа иаха ишәпоуп, ацәеижь иахьалоу иаха ихьчоуп, итәуланьы ртың ылхуп. Адапшьқәа иртоу ашьа тәытәрила ибеиоуп. Урт рыҕнытқәа **ашьадақәыгәгәара** (аретриальное давление) еснагь иеихауп ашьадаетцәақға рыкны ааста. Адапшьқәа зегь рҕы ашьа цоит агәы ақьнтәи ацәеижьхәтақға рахь. Адаетцәақға рҕы ашьа ахьцо ацәеижьхәтақға рқьнтәи агәахьы ауп.

Ашьейкәшара ду адапшькәа (артерии большого круга кровообращения)

Ацәеижь иалоу ашьа этаныкәо адакәа зегъы иреихауп **ададу** (аорта). Уи адапшькәа иреиуоуп. Ахы акуеит арма гәымгәафы.

Ададу иафытца амахәкәа роуп егырт ацәеижь иалоу адапшькәа зегъы.

Ададу ахата ршоит хыцьара: **иөеиуа ададу** (восходящая аорта), **ададу архәа** (дуга аорты), **илеиуа ададу** (нисходящая аорта).

Иөеиуа ададу (восходящая аорта)

Арма гәымгәафы ададу агәы иахьаларсу инаркны ададу архәа аҕынза ахәта иахьзуп **иөеиуа ададу** (восходящая аорта). Ахы ахьакуа иаха итбаауп – **ададу ацъымшьхәы** (луковица аорты) хәа азырхәоит.

Ацъымшьхәы акылчааракәа хца (три выпячивания) иры-мариашоуп аонытҕка иамоу **амзабжа иеипшу арыцкьякәа** (полулунные заслонки) хца. Абрака ауп рхы ахьыркуагы агәы ахата ашьа азназго адапшькәа (өба) – **агәы армарахьтәи ахыркратә дацшьи агәы арғарахьтәи ахыркратә дацшьи** (левая и правая венечные артерии сердца).

Ададу архәа (дуга аорты)

Ахыц еипш ирхәоу, зылгәыгәра аөада ирхоу ададу ахәта иахьзуп **ададу архәа** (дуга аорты).

Ададу архәа иафытцуеит адапшькәа хца: **адапшь хьзыда** (безымянная артерия), **армарахьтәи арцәага азеипш дацшь** (левая общая сонная артерия), **армарахьтәи алтәжәөа иатцоу адапшь** (левая подключичная артерия).

Адапшь хьзыда архәа ахафы иаларсуп, уи аура 4-ка см. роуп иҕоу, нас ө-махәтакны аеашоит: **арғарахьтәи арцәага азеипш дацшь** (правая общая сонная артерия), **арғарахьтәи алтәжәөа иатцоу адапшь** (правая подключичная артерия) хәа.

Зны-зынла **адапшь хьзыда** ауафы имазам, усқан уи амахэкәа рхатакәа ададу иафьтцуеит хаз-хазы, даеазных ауафы иааихәоит адапшь хьзыдакәа **оба** (аргъеи армеи).

Илеиуа ададу (нисходящая аорта)

Ададу архәа иацу, тәка илбаауа ахәта иахьзуп **илеиуа ададу**. Амакәахәара IV акәыркәыл (хыхьынтәи тәка) иамариашаны иан-неилак иафьтцуеит **о-махәтак: акәкәыл атәфәтәи адапшькәа армеи аргъеи** (подвздошные артерии, левая и правая), ахата паны ихәхәаза агәчамаба^о иатцаланы ицоит итәырцссо.

Илеиуа ададу **ажьыткьа** (диафрагма) иагәылсаанза иахьзуп **агәбыца ададу** (грудная аорта); ианалслак – **амгәа (агра) ададу** (брюшная аорта).

Ахәдеи ахи рдацшькәа (артерии шеи и головы)

Азеицш арцәага дацшь (общая сонная артерия)

Ари абыза ахьз змоу адапшькәа **оба** ыкоуп: армарахьтәи и аргъарахьтәи.

Армарахьтәи азеицш арцәага дацшь иаха иаууп.

Агәбыца хыхьтәи акылтцәара икылсаанза махәта амазам. **Акыркмыць** (кадык) аоадахьы иеифьтцуеит **обаны: адәахьтәи арцәага дацшь** (наружная сонная артерия); **аоныткәтәи арцәага дацшь** (внутренняя сонная артерия) хәа.

Арт адапшькәа реифьтцыртафәы иадуп анервтә еикәхәалара хәычык (5x4 мм) **арцәага кәакәиа** (сонный клубок) захьзу.

Адәахьтәи арцәага дацшь (наружная сонная артерия)

Адәахьтәи арцәага дацшь аеиешонашоит **о-махәтакны: ахәцлмахәа аоныткәтәи адапшь** (внутренняя челюстная артерия); **аргәтыста иакәу адапшь** (поверхностная височная артерия) хәа.

Адәахьтәи арцәага дацшь атыхәахь иамоу амахә ссақәа рыхь-зкәа ирзылху атыц мамзаргьы изларсу ацәеижьхәта ахьз иахар-

шалоуп. Уи амахэқәа зегы ршоит ацхьатэиқәа, ашьтахьтэиқәа, абжьаратэиқәа, ацыхэтэантэи амахэқәа хәа цшь-гэыцкны.

Ацхьатэи амахэқәа ргэыц иатцанакуеит:

I. Асацарцшра хыхьтэи адацшь (верхняя щитовидная артерия). Асацарцшра (уатала) ашьа азнангоит. Уи идэықәнатцоит абас еицш ахьз змоу амахэқәа:

1). Абзатцахьтэи амахэ (подъязычная ветвь) – абзатца баои уи иадхэалоу ажышэақәеи ашьа рызнанагоит;

2). Акырқы хыхьтэи адацшь (верхняя гортанная артерия).

II. Абз адацшь (язычная артерия), абз ашьа азнанагоит, иам-оатэны амахэқәа цшьба нанашьтуеит абзабао ахь, акырқхагы-лахь, абзатцауаталахь, ахапыцжьқәа рахь, абз ахыцэқәахь, абз анахэтахь уб.итц.

III. Ахэафэи адацшь (лицевая артерия), мамзарггы, **ахац-ламхэа адэахьтэи адацшь** (наружная челюстная артерия) иа-моуп ф-махэтак: **исеиуа афьтцажэоан адацшь, ахэдатагыла адацшь, ацламхэатца уатала адацшь, ацламкэыгэ атцакатэи адацшь, хыхьтэи тцакатэи ақышэқәа рдацшьқәа, аблат-ра акэакь адацшь** (ашьа зызнарго ацэеижьхэтакәа ишэархэоит рыхьзқәа).

Ашьтахьтэи амахэқәа ргэыц иатцанакуеит:

I. Агэабао – алтэжэоа – кыкмацэатэ дацшь (грудино-ключично-сосковая артерия), агэабао, алтэжэоа агэыцхэы ашьа рызнанагоит.

II. Ахэдацьалтэ дацшь (затылочная артерия) цшь-махэтак амоуп: ажышэақәа ашьа рызназго амахэ, ахбаолаша акэырша кьакьа ашьа азназго, алымхацэ ашьтахьтэи аган уб.итц.

III. Алымха ашьтахьтэи адацшь, амахэқәа хца амоуп, алым-ха ашьтахь ашьа рызнаргоит.

Абжьаратэи амахэқәа ргэыц иатцанакуеит:

I. Ахэламшэы исеиуа адацшь (восходящая глоточная артерия) иамоуп х-махэтак: ахэламшэы ашьтахьтэи аган, афьтца-жэоан абжа, алымха атыфара, ахбаолашатра аонытцкатэи аган, алымха агэагәа уб.итц. ацэеижьхэтакәа ашьа рызнаргоит.

Ацыхэтэантэи амахэқәа ргэыц иатцанакуеит:

I. Ацламхэа аонытцкәтәи адапшь (внутренняя челюстная артерия) – иамоуп амахәкәа рацәаны. Уеизгы урт ршоит х-гәыцкны: **1) цақатәи ацламхэа ахәта; 2) амтцәыжәоацшра (абао) ахәта; 3) ажәоәи – афытцажәоәни рыхәта.** Арт ахмахәык ашьа наргоит рмахәта ссақәа рыла ахы ацәеижьхәтақәа рахь. Уақа ирылоуп ахы, ахафы, афытца иамоу ажышәәкәа рахь инагоу амахәкәа. Рызегы хызык-хызык рымоуп, хыцхазарала 20-ка махә ыкоуп.

II. Аргәтыста иақәу адапшь (поверхностная височная артерия), аргәтыста хыхьтәи ахәтафы («ауафы ипсырта» хәа иахьахызу атыц афы) аеашоит о-махәыкны – махәык цоит алахь ахь, егы ахыбао ахоабжахь. Актәи иахьзуп алахьтә махәта, егы – ахоабжатә.

Аргәтыста иақәу адапшь тәырцсоит амахәкәа быжьба рыла. Урт неиуеит алымхапны, ахы-афы, алымха апхьа, аргәтыста, азамоабао, аблатра, алахь, ахоабжа реицш икоу атыцқәеи ацәеижьхәтақәеи рахь.

Хыхь зызбахә хәоу адапшькәа оба-обала икоуп (армарахь-тәикәа, арғарахьтәикәа хәа). Реихарак рцыхәәкәа рфы икоу адапшь ссақәа рыла еимадоуп, еиларсуп.

Ашьа зтаныкәо адақәа реиларсра ахата иахьзуп **анастомоз** (адеиларсра) (анастомоз).

Аонытцкәтәи арцәага дапшь (внутренняя сонная артерия)

Азеипштә арцәага дапшь иахапшьуп, адәахьтәи арцәага дапшь мацк ашьтахькала иавоуп. Цақантәи хыхь иахьоәиуа иривсуеит ахәламшәи **алымхапны уаталеи** (околоушная железа). Ахыбао ашьатала аонытцка италаны ахбаолашафы инеиуеит (цақала).

Ахәда иахьалсуа махәта амазам. Аргәтыстабао азааигәара иафытцуеит махәта хычык, **арцәагатә-алымхағәагәтә махәта** (сонно-барабанная ветвь) захьзу.

Арцәага адапшь ахыбао аонытцка иахьтоу (ахбаолаша азааигәа) итәырцсоит.

Абла адапшь (глазная артерия)

Абла анерв иаваланы аблатрахь инеиуеит. Абла агэы акэша-мыкэшахь ашьа назго амахэ ссақэа афьтцуеит. Урт иреиуоуп: **алағырзтэ дапшь** (слёзная артерия); **абла акататэ кэырша агэтантэи адапшь** (центральная артерия сетчатой оболочки); **аблапыцьқэа рышьтахьтэи адапшьқэа, акьафқэеи ауқэеи** (задние ресничные артерии, короткие и длинные); **абла ажышэақэа рымахэқэа** (мышечные ветви) **хыхьтэи тцакатэи**; **аблапыцьқэа рацхьатэи адапшьқэа** хэба-фба (передние ресничные артерии); **аблатра ахыхьтэи адапшь** (надглазничная артерия); **ашьтахьтэи ацхьатэи ашышбаф адапшьқэа** (задняя и передняя решетчатые артерии); **аблацэақэа рыбжьарафэтэи адапшьқэа** (медиальные артерии век); **алахь адапшь** (лобная артерия); **апынтца азқэафэтэи адапшь** (тыльная артерия носа).

Ахбафлаша адапшьқэа (артерии мозга)

Ахбафлашахьы ашьа назго егырт амахэ ссақэа иаарылукааратэы икоуп икэазу пшь-дапшьк: **ахбафлаша апхьатэи адапшь** (передняя артерия мозга); **ахбафлаша агэыбжьанытэи адапшь** (средняя артерия мозга); **ашьтахьтэи аидхэалагатэ дапшь** (задняя соединительная артерия) – афызей иарей реихацшьрала **ахбафлаша адапшьтэ еикэшара** (артериальный круг головного мозга) еифыркаауеит; **ашьадатэ еилацара адапшь** (артерия сосудистого сплетения) – ахбафлаша афнытцка ашьа агэыланагалоит.

Арака иеикэыпхьазоу ашьадақэа ирефьтцуеит амахэтэ ссақэа рацэазаны, урт ахбафлаша ахэтақэа зегьы рахь «ашьацкьа» наргоит.

Алтэжэа атцакатэи адапшь (подключичная артерия)

Нак-аак фбаны икоуп. Урт рхы ркуеит ададу архэа акынтэи.

Армарахьтэи алтэжэа атцакатэи адапшь иаха иаууп арғырахьтэи ааста. Иагап фырцштэыс армарахьтэи.

Уи, ахәдаҕтәи адапшьқәа рахь иахырцхьазалоит.

Иамоуп хьцхьазара рацәала амахәқәа. Урт ируакуп **акәыр-кәылтә дапшь** (позвоночная артерия), – актәи ахәда кәыркәыл иавсны ахәда иагәылсны ахбафлаша ашьтахь инеиуеит, уака **ә-махәтакны иеифытцуеит – ахбафлаша ашьтахьтәи адапшьқәа** (задние мозговые артерии) армарахьтәи арғарахьтәи хәа. Уи иамоу амахәтақәа ашьа рызнаргоит **акәыркәыл** иаду ажышәақәа, абга ахәыршы, абга ахәыршы ахкьақәа. Иеиқәа-хапцхьазап амахәқәа рыхьзқәа: **ажышәатә махәтақәа** (мышечные ветви); **абга ахәыршытә махәтақәа** (ветви спинного мозга); **абга ахәыршы ашьтахьтәи адапшь** (задняя артерия спинного мозга); **абга ахәыршы апхьатәи адапшь** (передняя артерия спинного мозга); **абфлашахәычы ашьтахь иатцоу адапшь** (задняя нижняя артерия мозжечка); **абфлашахәычы апхьа иатцоу адапшь** (передняя нижняя артерия мозжечка); **алабиринт адапшь** (артерия лабиринта) – мамзаргы, **азыроыга афнытқатәи адапшь** (внутренняя слуховая артерия); **ацхахь ицо амахәтақәа** (веточки к мосту); **ахбафлашахәычы ахьхьтәи адапшь** (верхняя артерия мозжечка); **агәбыца афнытқатәи адапшь** (внутренняя грудная артерия); **ажышәатә-ажытқьатә дапшь** (мышечнодиафрагмальная артерия); **агра ахьхьтәи адапшь** (верхняя надчревная артерия); **агәхарпи – ажытқьейи рдапшь** (околосердечно-диафрагмальная артерия); **ачкьыцуатала адапшьқәа** (артерии вилочковой железы); **атзыбжьаратә махәтақәа** (ветви средостения); **абронхтә махәтақәа** (бронхиальные ветви); **агәышпыбафтә махәтақәа** (грудинные ветви); **иалыркьоу амахәтақәа** (прободающие ветви); **аватцарабжьаратә махәтақәа** (межрёберные ветви); **асапаруатала атцакатәи адапшь** (нижняя щитовидная артерия), – уи ахатагы иамоуп ауаталахь, акьркахьы, ахәламшәахьы, ахәламшәчыдахь, акьркчыдахь, акьркмыцьяхь ашьа назго амахә ссақәа; **ифеиуа ахәда адапшь** (восходящая артерия шеи); **ахәда иқәу адапшь** (поверхностная артерия шеи); **ажәфашәакьа на-даадатәи адапшь** (поперечная артерия лопатки).

Алтәжәфа атцакатәи адапшь (подключичная артерия) иа-фьтцуеит иара убас иаха икәазқәоу амахәқәагы: **ә-махәтак**

змоу аватыстэ ахэдатэ гэыцэи (реберно-шейный ствол) **ахэ-да надаадатэи адапшыи** (поперечная артерия шеи). Урт ашыа рызнаргоит ахэдацал, ахэда, абга, ажэоашэакья, ацэа ржыышэакэа, абга ахэырышы уб.итц. ацэеижхэтақэа.

Абрака зыхыз хэоу адапшыкэа ртыхэакэа шамахамзар ирыларсуп егырахытэи аганафэи икоу иара иеипшу адапшы махэқэа.

Амахэар адапшыкэа (артерии верхней конечности)

Амахэар адапшыкэа хэа ирыпхызоит амахэта ссақэа рацэаны измоу адапшы кэазкэа цшыба; 1) **афытца адапшы** (подкрыльцовая артерия); 2) **ажэоабаф адапшы** (поперечная артерия); 3) **ашэахэабаф адапшы** (лучевая артерия); 4) **амышыхэылтц-баф адапшы** (локтевая артерия).

Афытца адапшы (подкрыльцовая артерия)

Алтэжэоа атцакатэи адапшы (подключичная артерия) иш-неиуа афытца итцсны амахэар иалалоит. Уака амахэқэа анафытцлак ашытахы иахызуп **афытца адапшы**.

Уи иамоуп абад реипш икоу ахызкэа змоу амахэ ссақэа: **агэышцы хыхызатэи адапшы** (самая верхняя грудная артерия); **агэбыцеи ажэоахыреиааи рдапшы** (артерия грудной клетки и плечевого отростка), уи пшы-махэта ссак амоуп; **агэбыца авара адапшы** – афытца уаталақэа, афытца ажышэакэа, агэыпхэырахы ашыа наногоит; **ажэоашэакья атцакатэи адапшы** (подлопаточная артерия) ф-махэтак амоуп, ажышэакэа ашыа рызнанагоит; **ажэоабаф апхыатэи иахыкэшо адапшы** (передняя артерия, огибающая плечевую кость) – ажэоа ажышэакэа ашыа рызнанагоит, **ажэоабаф ашытахытэи иахыкэшо адапшы** (задняя артерия, огибающая плечевую кость) – ажэоабафи акеартэрақэеи рахы ашыа наргоит.

Ажэоабаф адапшы (плечевая артерия)

Афытца адапшы иацуп, амахэта ссақэа рацэаны иамоуп ажэоабаф иаду ажышэакэа ашыа рызнанагоит.

Уи амахэтакэа иреиуоуп: **ажэоабао адацшь тцаула** (глубокая артерия плеча) пшь-махэтак амоуп, ажышэақэа, ақэартэрақэа, ажэоабао ашья рызнанагоит; **амышьхэылтцбао иахыкэшо хыхьтэи адацшь** (верхняя локтевая окольная артерия); **амышь-хэылтцбао иахыкэшо адацшь** (нижняя локтевая окольная артерия) ажышэақэа ашья рызнанагоит.

Ашэахэабао адацшь (лучевая артерия)

Амышьхэылтцбао аташэашэарафэи ажэоабао адацшь иафытцны **апыжэоа** (предплечье) ажышэақэеи анапи ашья рызназго адацшьқэа руақы **ашэахэабао адацшь** ахьзуп. Уи иамоуп абарт реипш ахьызқэа змоу амахэқэа: **ашэахэабао ирхынхэу адацшь** (возвратная лучевая артерия); **ажышэатэ махэтакэа** (мышечные ветви); **анапыхэдатэ-анапаштцатэ махэта** (запястная ладонная ветвь); **анапаштца хыхьала иақэу адацшь** (поверхностная ладонная ветвь); **анапыхэдатэ анапазқэатэ махэта** (тыльная запястная ветвь); **амафа азқэафэтэи актэи адацшь** (первая тыльная пястная артерия); **анацэхыб иатэу адацшь** (собственная артерия большого пальца).

Арт амахэтакэа ирзааигэоу даеа шыадақэак ирыларсызаргы ауеит.

Амышьхэылтцбао адацшь (локтевая артерия)

Ажэоабао адацшь иацу, апыжэоа ажышэақэа ашья рызназго, нас нақ анапахыи ицо адацшь иахьзуп **амышьхэылтцбао адацшь**. Уи ахы инаркны атдыхэа ақынза зехьынцъара о-даецэак авоуп, урт **амышьхэылтцбао адаецэақэа** (локтевые вены) роуп.

Амышьхэылтцбао адацшь махэқэаны иамоуп: **амышьхэылтцбао ирхынхэу адацшь** (возвратная локтевая артерия); **абао-бжьара азеипштэ дацшь** (общая межкостная артерия), уи амахэта ссақэа рацэаны иамоуп; **ажышэатэ махэтакэа** (мышечные ветви); **анапахэдатэ-анапаштцатэ махэта** (запястная ветвь); **анапыхэдатэ – анапазқэатэ махэта** (запястная тыль-

ная ветвь); **анапаштца атцауларәтәи амахәта** (ладонная глубокая ветвь).

Амышьхәылтбаф адапшь анапафәи ианыназа нахыс, хьзыс иамоуп **анапаштца хыхьала иақәу архәа** (поверхностная ладонная дуга). Уи иафәйтца адапшь махәқәа еихарак изызку анацәақәа ржышәақәа, рыбафқәа ашьа рызнагара ауп. Архәа иамоу амахәтақәа рыхьзқәа шыкоу **анапаштцафәтәи анацәақәа рдапшь зеипшқәа** (общие ладонные пальцевые артерии) хәа ауп (дара хца ыкоуп), анацәақәа рыбжьарахь ицоит.

Ашәахәабаф адапшь анапафәи ианыназалак нахыс, хьзыс иамоуп **анапаштца атцауларәтәи архәа** (глубокая ладонная дуга). Уи адашқәа тцакала ирытцоуп. Анацәақәа рахь ицо амахәқәа иреиуоуп анапаштцатә ката зхауа адапшь махәта ссақәа. Урт шеимоу ирыхьзуп **анапаштцафәтәи анапыхәдатә ката** (ладонная сеть запястья) хәа.

Амафәбаф цыпхьаза анапаштца аганахь ала иаваланы анацәақәа рахь ицоит адапшь махәтақәа. Амахәар адапшьқәа – алтәжәфа атцакатәи адапшь, афәйтца адапшь, ажәфабаф адапшь, ашәахәабафи амышьхәылтбафи рдапшьқәа ирфәйтца адапшь махәта ссақәа дара-дара акырцьара иеиларсуп, иеимадоуп.

Адапшь ката (артериальная сеть) хәа изышьтоу аимадарақәа ирымоуп рхатәи хьызқәа: **ажәфашәақьа аката** (сеть лопатки); **ажәфашәақьа акромиион (афиаа) аката** (акромиальная сеть); **амышьхәылтц ақәартәра аката** (сеть локтевого сустава); **амышьхәылтбаф афәиаа аката** (сеть локтевого отростка); **анапыхәда аштцафәтәи аката** (ладонная сеть запястья); **анапыхәда азқәафәтәи аката** (тыльная сеть запястья) уб. итц.

Анапыхәда аштцафәтәи аката тцаула (глубокая тыльная сеть запястья) иафәйтцны анацәақәа рахь ицоит (амафәбафқәа ириваланы) адапшь махәқәа хца, урт ирыхьзуп **амафә азқәа адапшьқәа** (пястные тыльные артерии) фбаны иеифәйтцуеит, анацәақәа нақ-аақ ириваланы анацәхьрқәарақәа ирызцоит.

Ахәамц адапшьқәа (артерии туловища)

Ахәамц иатәу адапшьқәа хәа ирыпхьазоит агәбыцеи агреи иртоу ацәеижьхәтақәа рахь ашьа назго ашьадақәа. Урт зегь зфәи-

тца, агэбыцакь итысуа **ададу** (аорта) иахьзуп (уаатэи ахэта) – **агэбыца ададу** (грудная аорта), ианылакэлак – **ажьытцкья** (диафрагма) ианкылс нахыс, уи иахьзуп **агра ададу** (брюшная аорта).

Арт аф-хэтак ирефытцны ицо адапшь махэтақэак агэбыцакьеи амгэеи ртызқэа ашьа рызнаргоит. Урт **атзымахэтақэа** (пристеночные ветви) хэа ирышьтоуп.

Агэбыцеи амгэеи иртоу ацэеижхэтақэа рахь ашьа назго егырт амахэтақэа **аонытцкамахэтақэа** (внутренностные ветви) хэа рзырхэоит. Даеакала иухэозар рымахэтақэа шоуп ф-хкыкны: **ажьымахэтақэа, архэарах махэтақэа** хэа.

Агэбыца ададу иафьтцау архэарах махэтақэа иреиуоуп: **абронхтэ дапшь махэтақэа** (бронхиальные артерии) фба, мамзаргы хца; **ахэламшэчыда адапшьқэа** (пищеводные артерии) хца инадыркны фба ркынза; **атзыбжьаратэ махэтақэа** (средостенные ветви) рацэаны; **агэхарц махэтақэа** (ветви околосердечной сумки) рацэаны.

Агэбыца ажьымахэтақэа иреиуоуп: **ажьытцкья хыхьтэи адапшьқэа** (верхние диафрагмальные артерии) – **фба**; **аватцарабжьара адапшьқэа** (межрёберные артерии) хыпхьазарала зынза 20 цыра, ирефытцуеит агэышпы, агэбыцакья азқэафэтеи атзы злыху ажьышэақэа рахь ашьа назго амахэ ссақэа рацэаны. Дасу ашьа ахьнарго атыц ахьз иахаршалоу ахатэи хьызқэа рымоуп.

Агра ададу ажьымахэтақэа иреиуоуп: **ажьытцкья тцакатэи адапшь** (нижняя диафрагмальная артерия) – хыпхьазарала икоуп фба, хца-хца махэта рымоуп; **амакфэахэара дапшьқэа** (поясничные артерии) зынза аа-цырак, рхатақэа рымахэта ссақэа рыла иеиларсуп, рымахэта ссақэа ажьы иалалоит.

Амгэа аонытцкатэи (ададу иафьтцау) амахэқэа хэа ипхьазоуп:

1) **агра адапшь** (чревная артерия) – зынза икьяфуп (2-ка см.), аха убрака иара иалтцуеит х-махэтақ – **аца армаарахьтэи адапшь** (левая желудочная артерия), **агэатцэа адапшь** (печёночная артерия), **аваныза адапшь** (селезёночная артерия);

2) **ацакьалтцга хыхьтэи адапшь** (верхняя брыжеечная артерия) – акьатеикэа рахь ашьа нанагоит, иафьтцуеи хэ-махэтақ – **аца атца уаталеи жэафмацэа ркьатеи тцакатэи рдапшь** (нижняя поджелудочно-двенадцатиперстная артерия), **акья-**

теикэа рдапшькэа (кишечные артерии) хыпхьазарала жэохэка (дара-дара ртыхэаётэи амахэтакэа рыла иеимадоуп), **акөкөыл атцаётэи акьатэи ауадыхэкьатэи рдапшь** (подвздошная артерия) уб. итц.

3) ацакьалтцга тцакатэи адапшь (нижняя брыжеечная артерия) – х-махэтак амоуп – **ауадыхэ кьатэи армарахьтэи адапшь** (левая ободочная артерия), **асигмапшра адапшь** (сигмовидная артерия) – зны-зынла икоуп **оба-хца цыра; ауахэа хыхьтэи адапшь** (верхняя прямокишечная артерия) – **о-махэтак** амоуп;

4) ачаца аыхьтэи ауатала абжьаратэи адапшь (средняя надпочечная артерия) – утэк ыкоуп, ачацахыхьтэи ауаталакэа ашьа рызнаргоит;

5) ачаца адапшь (почечная артерия) утэк ыкоуп, ишэпоу дапшьуп, ачаца агэашэ азааигэара пшьба-хэба махэтаны иеи-фытцуеит, ачаца иагралаанза ачаца дапшькэа рыцыпхьаза ача-цахыхьтэи ауаталахь махэтак рышьтуеит;

б)акөагытра адапшь (яичковая артерия) – **обаны** (утэк) ыкоуп, ахацэа рёы ацацха акылхара итысны акөагытрахь ицоит, ахэса рёы уи хьзыс иамоуп **акөтагытра адапшь** (яичниковая артерия) – аказык адапшь иамадоуп, акөтагытреи аказықи ашьа рызнанагоит.

Агра ададу иацу ахэта **агөчамакьапс агөтабжьараётэи адапшь** (срединная крестцовая артерия) ахьзуп. Уи ададу иа-хьяфьтцуа **акөкөыл атцакатэи азеипш дапшькэа** (общие под-вздошные артерии) рапхьа ауп, ипаны ихэхэаза агөчамакьапс иатцсны апыхэбафкэа ирызцоит. Уака уи нтцоит **апыхэ акөакэи** (копчиковый клубок) афы. Иамфатэны уи иафьтцуеит агөчама-бафкэеи урт ржышэакэеи рахь ашьа назго амахэ ссакэа.

Агөчамасаара адапшькэа (артерии таза)

Ададу (аорта) агра иахьтытцуа аееифнашоит ишэпоу адап-шькэа **оба** рыла. Аифьтырта инаркны рхатакэа амахэтакэа аархэаанза роура назоит -5-7 см. Хьзыс ирымоуп **акөкөыл атца-катэи азеипш дапшь** (общая подвздошная артерия) хэа. Икоуп

дара ѡба: арма, аргъа. Рыѡбагы рееиѡыршоит ѡба-ѡба махѣта рыманы, урт амахѣкѣа роуп агѣчамасаара иѣоу аѣѣеижъхѣтаѣеи уи атызкѣеи ашьа рызназго адапшь ссакѣа злытѣуа. Амахѣтакѣа руаки иахъзуп – **акѣкѣыл атѣкатѣи адѣахътѣи адапшь** (наружная подвздошная артерия); егыи – **акѣкѣыл атѣкатѣи аѡнытѣкатѣи адапшь** (внутренняя подвздошная артерия).

Акѣкѣыл атѣкатѣи адѣахътѣи адапшь иамоуп амахѣтакѣа:

1) **ажъышѣатѣ махѣтакѣа** (мышечные ветви);

2) акатара ашьа азназго, **аграхыхътѣи адапшь лакѣы** (нижняя надчревная артерия);

3) амгѣаѣа аварахътѣи аган ашьа азназгауа – **акѣкѣылбаѡ иакѣшо адапшь тѣаула** (глубокая артерия, окружающая подвздошную кость).

Акѣкѣыл атѣкатѣи аѡнытѣкатѣи адапшь амахѣтакѣа:

1) ауаѡы даниуа иѣтѣѡ, ихѡаауа – **ачапан адапшь** (пупочная артерия). Ихѡааз адапшь иалтѣуеит **ачапан еикѣхѣалара** (пупочная связка);

2) ахаѣа рѣы акѣагъ атѣга иаваланы акѣагъ ахъ иѣо (ахѣса рѣы аказыѣахъ ашьа назго – аказыѣ адапшь захъзу **ажѣлатыгага цышьта адапшь** (артерия семьявносящего протока);

3) **ауахѣа агѣтабжъараѣтѣи адапшь** (средняя прямокишечная артерия), зны-зынла иамазам, ихѣычуп;

4) акѣатѣ аѡнытѣкатѣи аѣѣеижъхѣтакѣа рахъ ашьа назго, амахѣта ссакѣа раѣаны измоу – **аѡнытѣкатѣи акѣатѣтѣ дапшь**. Уи иамоуп амахѣ ссакѣа: **ауахѣа тѣкатѣи адапшь** (нижняя прямокишечная артерия), – адѣахъѣарѣта ашьа азназго; **атѣгѣы адапшь** (артерия промежности), ахаѣа рѣы – акѣагътрахъ, ахѣса рѣы акѣа апышѣкѣа рахъ, ашьа нанагоит, **ацыхъѣы адапшь** (артерия полового члена), ахѣса рѣы **акѣамаѣа адапшь** захъзу (артерия клитора) агъырт ашьадакѣа ирымадоуп.

Акѣкѣыл атѣкатѣи аѡнытѣкатѣи адапшь амахѣкѣа рыбжакы агѣчамасаара атызкѣа рахъ ашьа наргоит. Урт иреиуоуп абарт реипш иѣоу ахъызкѣа змоу адапшьмахѣкѣа:

1) **акѣкѣылбаѡи – амакѣахѣареи рдапшь** (подвздошно-поясничная артерия) – цшьмахѣтак амоуп, амакѣахѣара ажъышѣа-кѣеи, абаѡкѣеи ирызѣоит;

2) агэчамакьацс аварахьтэи адацшь (латеральная крестцовая артерия) – Ʊ-махэтак амоуп;

3) атэартачыра хыхьтэи адацшь (верхняя ягодичная артерия), иафьтцуеит ажышэақэа рахь ицо амахэ ссақэа хэба;

4) атэартачыра тцакатэи адацшь (нижняя ягодичная артерия), ажэтэ аќэартэреи, акэша-мыкэша ацэеи, ажышэақэеи ашыа рызнанагоит;

5) ацъгэага адацшь (запирательная артерия). Ашыа рызнанагоит аехэыбаƱ ауатэа аханы иќоу ажышэақэа (еихарак ажэтэ иаахауа), амахэтэ ссақэа руақы ашыа нанагоит ажэтэ аќэартэра аƱнытцъахь.

Ашыахэар адацшьқэа (артерии нижней конечности)

Ашыахэар адацшьқэа хэа ирыпцъазоит **акэкэыл атцакатэи адэахьтэи адацшь** иацу ашыамхы, ашыаргэацэ, ашыапы рахь ицо адацшь кэазқэа цшьба. Урт зегь рханы игьлоуп **ауатэа иагэылсуа ажэтэ адацшь** (бедренная артерия). Уи иашьтанеиуеит иара иацу адацшь, – **ашьамхы атцакатэи адацшь** (подколенная артерия).

Ашыамхы атцакатэи адацшь иафьтцуа Ʊ-махэтак – **ашьаргэацэду ашытахьтэи адацшьи** (задняя большеберцовая артерия) **ашьаргэацэду апцъатэи адацшьи** (передняя большеберцовая артерия) ашыаргэацэ ажы ашыа рызнаргоит, насгьы наќ ашыапы аштцеи, азқэеи, ашыацэкьарақэеи рышка амахэтақэа дэыкэыртцоит.

Ашыахэар адацшьқэа рымахэтақэа акырцъара аката еипш иеиларсуп, уртгьы ирымоуп рхатэы хыызқэа.

Ажэтэ адацшь (бедренная артерия)

Ажэтэ адацшь иафьтцуа амахэқэа быжьба рыхьзқэа абас иќоуп:

1) агра хыхь ала иақэу адацшь (поверхностная надчревная артерия) – ачапан аќынза амгэацэа ажышэақэа ашыа рызнанагоит, амгэа апцъатэи аган иақэу ацэеи ажышэақэеи рахь амахэ ссақэа нанашьтуеит;

2) **аќаќаылабаф иакәшауа хыхь иақәу адацшь** (поверхностная артерия, окружающая подвздошную кость) – ацәа, алимфатә еикәқәаларақәа, ажышәақәа ашьа рызнанагоит;

3) **адәахьтәи акәататә дацшьқәа** (наружные срамные артерии) фба мамзаргыы хца – ашьа ргоит аехәыбаф ахь, акәағытрахь (ақәса рґы – акәата апышәқәа рахь);

4) **ацацха махәтақәа** (паховые ветви) хца-цшьба цыра – ашьа наргоит ауатәа ацәахьы, ацацхағтәи алимфеикәқәаларақәа рахь;

5) **ажәтә адацшь тцаула** (глубокая артерия бедра) – амахәтақәа зегь реиха икәазуп, иамоуп ахатәы махәта ссақәа рацәаны. Урт рызегьы ажәтә зыртысуа ажышәақәеи, ажәтә (абаф) ахатәи рахь ашьа наргоит.

6) **ажышәәтә махәқәа** (мышечные ветви) адацшь ауазоу-роу иағытцеуит, быжьба-ааба цыра ыкоуп, ашьа рызнаргоит ажәтә ацхьақала иаду иаахо, ихазыркәало, **азахыга жьышәақәа** (портняжные мышцы) уб.итц.

7) **илбаауа ашьамхы адацшь** (нисходящая артерия колена), акыр иаууп, ашьамхы аќәартәра ашьа азнанагоит, иамоуп ажышәақәа рахь ицо ахатәы махәқәа хца. Урт ашьамхы адацшьтә қата зхауа адассақәа иреиуоуп.

Ашьамхы атқатәи адацшь (подколенная артерия)

Ажәтә адацшь иацу, ашьамхы атқақәғтәи агәафара итысны ашьамхы ашьа азназго ада иахьзуп **ашьамхы атқатәи адацшь**.

Уи иамоуп амахәтақәа быжьба:

1) **хыхьтәи ажышәәтә махәтақәа** (верхние мышечные ветви) – хәбаќа, ашьа наргоит ажәтә иаду ажышәақәа рахь;

2) **ашьамхы авара хыхьтәи адацшь** (верхняя латеральная артерия колена) – ашьамхы адацшьқәа рықата злытцуа амахәта ссақәа ағытцеуит;

3) **ашьамхы абжьарахыхьтәи адацшь** (верхняя медиальная артерия колена) – ашьамхы иахыкәшаны адацшьқәа рықата иаларсуп;

4) **ашьамхы агәыбжьанытә дацшь** (средняя артерия колена) – ашьамхы ацхьаќа ицоит, аќәартәра амакәан ашьа азнанагоит;

5) ашьамхы аваратцакатэи адацшь (нижняя латеральная артерия колена) – ашьамхы аката иаларсуп;

6) ашьамхы цака абжьарафэти адацшь (нижняя медиальная артерия колена) – ашьамхы адацшьтэ ката иаларсуп;

7) ашьаргэацэ ажыетцаа адацшькэа (икроножные артерии) – ѳба иеицханы амахэқэа рылалалоит ашьаргэацэ иаду ажышэақэеи ашьаргэацэ иақэу ацэеи.

Ашьаргэацэду ашьтахьтэи адацшь (задняя большеберцовая артерия)

Ашьаргэацэ ду ашьтахьтэи адацшь иавоуп уи иахьзылоу адаецэақэа ѳбеи ашьаргэацэ анерви. Рызегьы ашьаргэацэ ашьтахьтэи ажышэақэа иргэылсуеит.

Ари адацшь иафытцау амахэқэа быжьба рыхьзқэа абас икоуп:

1) ашьаргэацэхэыч амахэта (малоберцовая ветвь);

2) ашьаргэацэхэыч адацшь (малоберцовая артерия);

3) ашьаргэацэ ду акрафазтцау адацшь (артерия, питающая большеберцовую кость);

4) ашьахэырзыз абжьарашьтахьтэи адацшь (задняя медиальная лодыжковая артерия);

5) ашьхэа абжьарахьтэи амахэтақэа (медиальные пяточные ветви) – ѳба-пшьба цыра;

6) ашьапаштца абжьарахьтэи адацшь (медиальная подошвенная артерия)- ѳ-махэтак амоуп.

7) ашьапаштца аварахьтэи адацшь (латеральная подошвенная артерия) иамоуп 4-махэтак.

Ашьаргэацэду ацхьатэи адацшь (передняя большеберцовая артерия)

Ашьаргэацэ ацхьатэи адацшь, адаецэақэа (авенақэа) ѳбеи, ашьаргэацэ анервтцаулеи ихэхэаза ишавоу илбаауеит ашьапахэдахь, уантэи ашьахэфа азқэа иазцоит. Уи амахэқэа иреиуоуп:

1) ажышэатэ махэқэа (мышечные ветви) – ашьаргэацэ ацхьақала иаду ажышэақэа ашьа рызнанагоит;

2) **ашьаргэацэ ду ашьтахь ирхынхэу адацшь** (задняя большеберцовая возвратная артерия) – измам ауаа ыкоуп, ашьамхы адацшь аката иаларсуп;

3) **ашьаргэацэ ду апхьа ирхынхэу адацшь** (передняя большеберцовая возвратная артерия);

4) **ашьахэырызыз апхьатэи авара дацшь** (передняя латеральная лодыжковая артерия), аварахьтэи ашьахэырызыз адацшьката еиёнакаауеит;

5) **ашьахэырызыз апхьатэи абжьара адацшь** (передняя медиальная лодыжковая артерия), – абжьарахьтэи ашьахэырызызтэ-дацшьтэ ката еиёнакаауеит;

6) **ашьапы азкэа адацшь** (тыльная артерия стопы), – амахэтакэа рацэаны иаёытцуеит. Урт реихарак ашьахэфа баоқэа, ашьацэқэара баоқэа, абаофжьара жьышэақэа ашьа рызнаргоит.

Ашьахэфа адацшь махэқэа реилапарақэа (акатақэа) хэба ыкоуп:

1) ашьамхкэартэра адацшьтэ ката;

2) абжьарахьтэи ашьахэырызыз адацшьтэ ката;

3) аварахьтэи ашьахэырызыз адацшьтэ ката;

4) ашьхэа адацшьтэ ката;

5) ашьапы азкэа адацшьтэ ката.

Адацшькэа реилапарақэа рёы аката иаларсуп адацшь махэтакэа акэазқэагьы, ассақэагьы.

Аката зызку ашьа еикараны аихшареи зехьынцэара анагареи роуп.

Ашьеикэшара ду адаецэақэа (вены большого круга кровообращения)¹

Адаецэақэа зегьы иреихауп **хьхьтэи адаецэа тыкка** (верхняя полая вена). Ацэеижь ахэамц иалоу ашьа еизыкэкэаны агэы

¹ Адаецэақэа рыхьзкэеи ртыцылхшьеи адацшькэа рыхьзкэа ирзааигэоуп. Иаха инартбааны хэзаатгылаз адацшькэа реибаркыра (артериакэа рсистема) иатэу ахьзкэа реикэршэашьа ала имоапысуеит адаецэақэагьы рыхьзкэа рышьақэыргыла аус.

Адаецэақэа реиёартэышьа, амахэтакэа зегьы рыхьзкэа нагзаны акьыпцх арбара нак-нактэи усуп.

излазнейуа адаецџа кџаз иахъзуп **хыхътџи адаецџа тыкка**. Уи аџнытџка арыпџкыаџеи апырашџаџеи амазам.

Хыхътџи адаецџа тыкка иалалоит х-гџыпк адаецџаџа: 1) аџхъатџи атъыбъжъаратџ даецџаџа; 2) агџхарп адаецџаџа; 3) адаецџа хаџлакы.

Адаецџа тыккаџа рахъ иалоуп аџџеижъхџаџа рџкынтџи ашъа рылзго адаецџаџа: **адаецџа хаџлакы** (непарная вена), **адаецџа хаџлакыбжа** (полунепарная вена), **аватцарабъжъаратџ даецџаџа** (межребџџрные вены), **армарахътџиџџеи арџгъарахътџиџџеи абџашшара адаецџаџа** (вены позвоночного столба), **ахи-ахџдеи рдаецџаџа – арџгеи армеи** (плечо-головные вены правая и левая) урт **адаецџа хъзыдаџа** хџа рзырхџоит (безымянные вены).

Ахи ахџдеи рџкынтџи иеизо ашъа адаецџаџа ирталаны иеизытџџоит **аџнытџкатџи ауџџтџ даецџа** (внутренняя яремная вена) аџкны. Уи быжъдоуп ахыбаџ атџеи алтџжџџеи рыбъжъара. Нас алада уи иалалоит **алтџжџџатџкатџи адаецџа** (подключичная вена), урт рыџбагъы нас ирылтџџеит **ахахџдатџ даецџа** (плече-головная вена).

Аџнытџкатџи ауџџтџ даецџа ашъа еизнаџоит ахыбаџ аџнытџка иџџоу аџџеижъхџаџа рџкынтџи, иамџатџны иаднакылоит ахџдеи ахи рџжышџаџа рџкынтџи иалтџџа «иџару» ашъа – ашъаецџа. Ахи ахџдеи рџкынтџи ашъа еизызго адаецџаџа иреиуоуп иара убас **адџахътџи ауџџтџ даецџа** (наружная яремная вена).

Адџахътџи ауџџтџ даецџа иалалоит абартџ адаецџаџа: 1) **алымхџ ашътахътџи адаецџа** (задняя ушная вена); 2) **ахџдаџьал адаецџа** (затылочная вена); 3) **ажџџашџаџьа надаадатџи адаецџа** (поперечная вена лопатки); 4) **апхъатџи ауџџтџ даецџа** (передняя яремная вена).

Аџнытџкатџи ауџџтџ даецџа иаларсу адаецџа махџџа иреиуоуп: 1) **аблатра адаецџаџа** (вены глазницы); 2) **ахбаџлаша акџыршатџ џытџраџа** (пазухи мозговой оболочки); 3) **аџнытџкатџи алымхџ адаецџаџа** (вены внутреннего уха); 4) **ахыбаџ абџџџа рдаецџаџа** (вены костей черепа); 5) **ахбаџлаша акџыршакъаџа адаецџаџа** (вены твердой мозговой оболочки); 6) **ахбаџлаша адаецџаџа** (вены мозга); 7) **ахаџы азеипш**

даецџа (общая лицевая вена) (ахаџы адаецџақџа рацџоуп, рызегы ахыызқџа хаз-хазы ирымоуп); 8) **ахаџы апхьатџи адаецџақџа** (передняя лицевая вена); 9) **ахаџы ашьтахьтџи адаецџа** (задняя лицевая вена); 10) **ахџламшџы адаецџақџа** (глоточные вены); 11) **абз адаецџа** (язычная вена); 12) **асацарцшра хыхьтџи адаецџақџа** (верхние щитовидные вены).

Абраќа иарбоу адаецџақџа ирыларсуп адаецџа ссаќџа рацџаны. Урт ашьа еизыргоит ацџеижьхџаќџа зехьынцџара ирыларсу **адаецџа ссазаќџа** (венулы) рыла, урт рыбжакы ахыызқџа рымоуп.

Амахџар адаецџақџа (вены верхней конечности)

Амахџар адаецџақџа ршоит џ-гџыпкны: **хыхь иаќџу адаецџақџа, атцауларџџи адаецџақџа** (поверхностные и глубокие) хџа.

Хыхь иаќџу адаецџақџа ацџатќатџи ашша иагџылоуп. Урт ашьа еизыргоит ацџа, ацџа иатцоу ашша, ацџаџџи адаецџатџ каќџа, ацџа ажышџаќџа рќынтџи.

Атцауларџџи адаецџақџа ажышџаќџа ирытцоуп, мамзаргы иргџылакуп, ажышџаќџеи, абаќџеи, аќџратџаќџеи рќынтџи ауп ашьа ахьеизырго. Атцауларџџи адаецџақџа роуп ашьадапшь ќџазќџа риасырта иазааигџоу, иахаракгы ус иахыыќоу амахџар аџоуп.

Амахџар адаецџа ќџазќџа рыџнытќџа акырцџара иаанахџоит **апырашџаќџа** (клапаны).

Иќоуп адаецџақџа дара-дара ахьеиларсу (анастомоз), ус иеиларсу адаецџақџа апырашџа рымазам (уи апырашџа зызку ашьа аныќџара арманшџалара ауп).

Амахџар хыхь иаќџу адаецџақџа иреиуоуп: **ашџахџабаџ ацџатќатџи адаецџа** (лучевая подкожная вена), **амышьхџылтџбаџ ацџатќатџи адаецџа** (локтевая подкожная вена). Арт аџ-даецџаќгы ирымоуп ахыызшьараќџа: актџи азын – **ахахьтџи** (головная) **адаецџа** рхџоит, аџбатџи азын – **ахадаратџ** (главная) хџа. Рыџбагы рхы ркуеит анапы адеилацараќџа рќынтџи.

Анапаштџаџџи анацџаќџа рдаецџақџа (ладонные пальцевые вены) аќџа еипш иеилацоуп, насгы азќџаџатџиќџа ирыма-

доуп. Егьырт анапаҕы иҕоу адаеццакэа рыхьзкэа абас иҕоуп: **ахкэарыбжьараҕтэи адаеццакэа** (межголовчатые вены); **ананы азкэаҕтэи анацэакэа рхатэи даеццакэа** (собственные тыльные пальцевые вены) – хыцхьазарала цшьбака; **ананы азкэаҕтэи амаҕа адаеццакэа** (тыльные пястные вены), **ашэа-хэабаҕи амышьхэылтцбаҕи рытцкэртэ даеццакэа** (лучевая и локтевая краевые вены); **амышьхэылтц абжьаратэ даецца** (срединная вена локтя).

Амахэар атцауларэҕтэи адаеццакэа иреиуоуп:

1) **оба-обала иҕоу амышьхэылтцбаҕи ашэахэабаҕи рдаеццакэа** (локтевые и лучевые вены);

2) урт рхахьы иеилалоит, ирыхьзуп **ажэоабао адаеццакэа** (плечевые вены);

3) **аоыттра ианазааигэахалак иеиҕылоит**, нас икэазу даеццоуп – **аоыттра адаецца** (подкрыльцовая вена) – ахьзуп.

Аоыттра адаецца иалало адаецца сса махэкэа рацоуп, урт адацшькэа рыхьзкэа ирхаршалоуп.

Аоыттра адаецца алтэжэоа ианазааигэахалак иахьзуп **алтэжэоа атцакэатэи адаецца** (подключичная вена); уи апырашэа амоуп, агэахьы анеира иаҕу ашьа шытахька идэыкэымларц азы аус ауеит. Абрака ауп иахьеилало **аонытцкэатэи ауҕэтэ даеццэи** (внутренняя яремная вена) иарей.

Уи нахыс иалало адаеццакэа иреиуоуп: **ахэда надаадатэи адаецца** (поперечная вена шеи); **ажэоашэакэа ахыхьтэи адаецца** (надлопаточная вена); – **рыобагы адацшькэа иры-воуп**, ишнеуиа адэахьтэи ауҕэтэ даецца иалалоит.

Ахэамц адаеццакэа (вены туловища)

Ахэамци ашьахэаркэеи ркынтэи ашьа еизызго адаецца кэаз иахьзуп **цакэатэи адаецца тькка** (нижняя полая вена). Уи иад-накыло амахэтакэа аауеит атызкэа злыху абаоцкэеи ажьышэакэеи ркынтэи, нас амгэа **аонытцкэатэи ацэеижьхэтакэа ркынтэгы**.

Иеикэахацхьазоит ахэамц атызкэеи **аонытцка** иагроу ацэеижьхэтакэеи ркынтэи ашьа еизызго адаеццакэа рыхьзкэа; **амакэахэара адаеццакэа** (поясничные вены) – цшь-уҕэк; **ажьы-**

тѣкѣа адаецѣа (вена диафрагмы); **акѣагѣ адаецѣа** (яичковая вена); **ачача адаецѣа** (почечная вена) – ауаталакѣа ирѣйтѣуеит; **агѣатѣа адаецѣакѣа** (печѣночные вены) – ассакѣеи, акѣазкѣа хпѣи. Агра (амгѣа) аѣнытѣка итѣу ацѣеижьхѣта хацлаккѣа ирылтѣу ашьа адаецѣакѣа ирталаны агѣашѣтѣ даецѣа акны еизоит.

Агѣашѣтѣ даецѣа айбаркыра (система воротной вены)

Агѣашѣтѣ даецѣа (воротная вена) злытѣуа иеилало апакѣалтѣда даецѣакѣа ѣбеи (тѣакатѣеи хыхьтѣеи) аванызатѣ даецѣеи роуп. Урт агѣашѣтѣ даецѣа адацкѣа хѣа рзырхѣоит.

Агѣашѣтѣ даецѣа злытѣуа ахдаецѣак рыхьзкѣа шыкѣоу абасоуп: 1) **апакѣалтѣда тѣакатѣеи адаецѣа** (нижняя брыжеечная вена), – уи ашьа аанагоит ауахѣа хыхьтѣеи ахѣтѣеи ауадыхѣ кѣатѣеи ркынтѣеи; 2) **апакѣалтѣда хыхьтѣеи адаецѣа** (верхняя брыжеечная вена) – ашьа аанагоит акѣатеипа апакѣал, акѣатеилашѣ, алимфатѣ еикѣхѣаларакѣа ркынтѣеи, иара иахьзылоу адацшь авоуп; 3) **аваныза адаецѣа (селезѣночная вена)** – ашьа аанагоит аваныза, аца, аца атѣа уатала, апакѣалду ркынтѣеи. Урт рымахѣкѣа рхатѣы хьызкѣа рымоуп, иаххѣап – **ачапан ааигѣаратѣеи адаецѣакѣа** (околопупочные вены) уб.итѣ.

Агѣчамасаара адаецѣакѣа (вены таза)

Агѣчамасаара атѣызкѣеи аѣнытѣка итѣу ацѣеижьхѣтакѣеи ркынтѣеи ашьа еизоит адаецѣа кѣазкѣа ѣба рыла **акѣкѣыл атѣакатѣеи азеипш даецѣа** (общая подвздошная вена) акны. Урт ѣба ыкѣоуп – агѣчамасаараѣы нак-аак ацѣеижь иалоуп.

Агѣчамасаара ацѣеижьхѣтакѣа ркынтѣеи ашьа рылызго адаецѣакѣа иреиуоуп: **акѣкѣыл атѣакатѣеи адѣахьтѣеи адаецѣа** (наружная подвздошная вена); **акѣкѣыл атѣакатѣеи аѣнытѣкатѣеи адаецѣа** (внутренняя подвздошная вена).

Урт ирымоу амахѣкѣа рхыпхьазара рацѣоуп. Рыхьзкѣа реихарак ашьа злырго ацѣеижьхѣта иахылѣиаауеит – иаххѣап: **атѣартачыратѣ даецѣакѣа** (ягодичные вены); **аѣнытѣкатѣеи апхашьаратѣ даецѣа** (внутренняя срамная вена); **анкѣапыш-**

та адаецэатэ еилацара (венозное сплетение мочевого пузыря); **апхашьаратэ еилацара** (срамное сплетение); **аказықтэ-кылымшытэ еилацара** (маточно-влагалищное сплетение) уб. итц.

Ашьахэар адаецэақэа (вены нижней конечности)

Ашьахэар адаецэақэа, амахэар атэқэа реипцш, ишоуп ѿ-гэыпкны: **хыхь иақэу адаецэақэа** (поверхностные вены), – **атцауларақетэи адаецэақэа** (глубокие вены) хэа.

Ашьахэар адаецэа кэазқэа рыфонытцқа иаанахэоит апырашақэа, урт ашьа мѿақэырцоит.

Иаххэап реиха икэазу адаецэақэа рыхьзқэа: **ашьахэар ацэатцақетэи адаецэа ду** (большая подкожная вена нижней конечности); **ашьаргэацэ ацэатцақетэи адаецэа мац** (малая подкожная вена голени); **ажэтэ ацэа ашьтахьтэи адаецэа** (задняя кожная вена бедра); **ашьаргэацэду ашьтахьтэи адаецэақэа** (задние большеберцовые вены) – ѿбаны икоу иреиуоуп; **ашьаргэацэду апхьатэи адаецэақэа** (передние большеберцовые вены); **ашьамхы атцақетэи адаецэа** (подколенная вена); **ажэтэ адаецэа** (бедренная вена).

Арақа иеикэыпцхьазоу адаецэақэа ирыларсуп адаецэа махэқэа рацэаны, урт ашьа рылыргоит ашьаргэацэи ауақетэи ржышэақэа, зны-зынла дара-дарагы еиларсуп, адеилацарақэа катцо.

Амедицинатэ цхырааразы, еихаракгы ацэеижьхэтақэа ацкара анрықэшэо аан ауафы ибзианы идьруазароуп ашьадақэа дара-дара шеиларсу, иахьеиларсу. **Адеимадарақэа** (анастомозқэа) рыхьзқэа шышьақэгылоу иахьану атыц ала ауп, зны-зынла иеимадоу адақэа рыхьзалагы ирфеиоуп урт ахьзқэа. Адеимадарақэа рызкуп ацэеижьхэтафы пықэсыларак зауны еихэлахаза ада ацсахра, ацэеижьхэта шыала айкэыршэара еицымкьартэ ақатцара. Иаххэап, иеимадоу адақэа руақы ѿнытцқа ашьа зымцо икалеит (ипкоуп, мамзаргы ифахэоуп, ада хэыцьит), усқан уи змадоу ада ашьа мѿаннагоит, ацэеижьхэта ашьа шазнеиц иазнеиуаеит.

Алимфатә еибаркыра (лимфатическая система)

Ашыадакәа реипш хкы рацәала иеилоуп, ахьзқәагьы рацәаны ирымоуп ацәеижь зехьынцъара иалоу алимфадакәа (алимфамәанызго адакәа).

Алимфа еибаркыра (лимфатическая система) **адакәа реибаркыра** (сосудистая система) иалоуп, адаецәакәа русура иадхәалоуп.

Алимфа ахата ацәеижь иалоу абаазатәкәа иреиуоуп. Ацәеижьаҕы **аматәашьаркәа реитныцсахлара** (обмен веществ) иалахәуп, иахаракгьы уи азкуп ацәеижь иалоу имцхәхаз, иаднамкылаз аматәашьаркәа рымәангара, убри ала ацәеижь арыцкыра.

Алимфа еибаркыра иатәуп:

1) аендотелии (эндотелии) зыхкыоу ацәеижь бжъаракәа, иахәап: ахбаәлаша аәнытцка иамоу амгәахәыцкәа, акәартәракәа ргәәсаракәа, адашкәа ртыхәтеикәа ргәәсаракәа уб.итц. (агәхарци, абаәлашахкыкәеи рыәнытцка иртоу ацәаакы уахь иалазам);

2) алимфатә дассақәа (лимфатические капилляры) – зтызқәа даара итцагоу, ацәеижьхәта зехьынцъара иалацахны иалдоу, алимфатә дассатә кәта (капиллярная лимфатическая сеть) хәа изышьтоу аилацара злыху;

3) алимфатә дақәа (лимфатические сосуды), алимфатә дассақәа анеилалак алимфа мәанызго ада кәазқәа (урт ртызқәа ашыадакәа ртызқәа рааста акырза итцагоуп).

Уеизгьы, урт ртызқәа шыақәгылоуп х-еытк рыла: а) аәнытцкәтәи аеыт иашьтоуп **аендотелитә еыт** (эндотелиальный слой) хәа; б) **абжъараҕтәи аеыт** (средний слой) – еихарак излыху ажышәа рәызкәеи итиуа арахәыцкәеи роуп; в) **адәахьтәи аеыт** (наружный слой) ахацеидкылагатә шытцәрақәа, ажышәа хәхәакәа рылапсаны ирылхуп.

Алимфа мәанызго адакәа рыәнытцка ирымоуп **амзабжа пырашәакәа** (полулунные клапаны), убри азоуп урт иртоу алимфа еснагь цъарак изцо, шытахкәа изымцо.

Алимфа мәангага адакәа рыбжакы **адапшь кәазқәа** (крупные артерии) рааигәара имәасуеит. Егьырт ацәатцәкәтәи ашша

иалоуп, ашьадақәа рпейпш алимфатә дақәагы дара-дара еи-мадоуп.

4) алимфатә еиқәхәаларақәа (лимфатические узлы), – алимфа мѡангага адеиқәхәалара иагьалалоит иагьалтцует. Иалало – алимфа наргоит (уахь), иалтцуа алимфа ргоит (уантәи).

Даеакала иухәозар, алимфеиқәхәалара аѡнытқа адақәа птцәоит, иназгои изгои адақәа алимфеиқәхәалара итакуп иеицшзамкәа.

Алимфеиқәхәалара еснагь иамоуп **ацәахкьа – акапсула**, уи иалшоит аеитцагалара, алимфа тытцәрааны адақәа ртацалара. Алимфеиқәхәалара анызѡыдоу апшшәахәы (аркьарстаѡы) ицәхапшь-ѡеижьуп, аѡнытқа атцауларахь иаха ицәхапшьуп. Уа, алимфеиқәхәалараѡы ауп иахьиуа алимфоциткәа хәа изышьтоу ашьа иалоу ахацкәа (урт ачымазара зыртцысуа абактериақәа еснагь «ирабашьует»).

Алимфа мѡангага адақәа инеилала-аилало иаха-иаха икәазхо ишнеиуа, атыхәтәаны ирылтцует алимфа цышьтақәа ѡба: **агәбыцатә цышьта** (грудной проток); **аргьарахьтәи алимфатә цышьта** (правый лимфатический проток).

Егырт ацышьтақәеи аиқәхәаларақәеи хара хрыхәапшзом.

Аваныза (селезёнка)

Армарахьтәи аватцарақәа инарытцакны, ажьыткьеи ацеи рыбжьара ибжьоуп зганкәа руакы тапалоу егыи илгәыгәу, **аваныза** (селезёнка) захьзу ацәеижьхәта.

Аваныза аусура ашьеи алимфеи мѡанызго адақәа реибаркыра иадхәалоуп.

Аваныза лассы зееитазкуа цәеижьхәтоуп. Уи апшра ианыцшуеит ауаѡы игәызыѡдара, ихныкәгашья, еихаракгы икрыфара зеипшроу.

Ауаа зегьы рванызақәа пшрала иеицшзам. Аваныза чымазара хәа акгы анамам, ицәышәшәы-капшьуп, итатоуп, аура назоит 12-ка см., атбаара – 8-ка см., ашәпара – 4-ка см., иакапануеит – 150-200 г. рақара.

Аваныза алгэыгэра рхоуп ажытцкяхь, уи аган иахьзуп **ажы-тцкьатэ хаэра** (диафрагмальная поверхность) атапалара аца иадуп, уи аган **аграхьтэи ахаэра** (внутренностная поверхность) ахьзуп. Цакатэи атцкар иаха ицагэуп хыхьтэи ааста, атцыхэакэа ѿба амоуп – ашьтахьтэи апцхьатэи, уи, **антцэамта** (конец) хэа азырхэоит. Ашьтахьтэи антцэамта 5-ка см. абгашшара иацэы-хароуп.

Атапаларафэы (агэтаншэа) ашьадакэеи анервкэеи зланеиуа атыц иахьзуп **аваныза агэашэ** (ворота селезёнки).

Аваныза атапаларафэы иаду ацэеижьхэтакэа рышьтакэа ануп: аца, аца атца уатала, ауадыхэ кьатеи, арма чача, ачача ахыхьтэи ауатала.

Аваныза зехьынцъара иахкьоуп агра итыршоу **амгэацэа агэагэ** (висцеральная брюшина). Аваныза иамоуп цъарак ишьа-кэзырххо аидхэалагакэа. Урт рагьырак аваныза агэашэ иаларсуп.

Аваныза ахата иахкьоуп асерозатэ кэырша. Ахкья иафэытцны аваныза ацэеижь иалалоит **аиокааракэа** (перегородки). Урт рыфнытцка ицоуп **акэымшэышэра** (мякоть), уи злыху ахацкэа гэылыртэауп ашьадакэа рыла.

Ашьакапшь ахацкэа ахьалоу аваныза ахэта кацшьуп.

Алимфатэ еизытцэаракэа ахьалоу – аваныза ахэта цэышуп – **аваныза ашкэакэа кэымшэышэра** (белая мякоть селезёнки) хэа иашьтоуп.

Аванызафэы ауп иахьиуа ашьа иалоу ахацкэа, убри азыхэан, аваныза ашьа зриуа ацэеижьхэта хэа ирыпцхэазоит.

Ахыбаофкэа рышэагаакэа (бжьаратэла)

№№	<i>Ахыбаоф ачыдаракэа (мм)</i>	<i>Аңсуаа</i>
1	Ахы атбаара (аганкэа рыла)	160,0
2	Ахы ахэхэара (апцхьа ашьтахь)	189,3
3	Ахафэы зегь ахэхэара (алахь шалоу)	188,4
4	Ахафэы ахэхэара (алахь аламкэан)	138,0
5	Ацламхэакэакыкэа рытбаара (цакатэи ацламхэа)	144,9

Апынтца ачыдарақәа

<i>Апынҗа иамоу ачыдарақәа</i>	<i>Аҗсуаа</i>
Апынтца атбаара	35,5 мм
Апынтца азқәа аформа:	
аиашақәа (процентла)	35,4
алгәыгәқәа (процентла)	52,5

Аҗсуаа (ахацәа) рцәеижь ачыдарақәа (бжьаратәла)

<i>№№</i>	<i>Аҗеитҗи ачыдарақәа</i>	<i>Излашәоу</i>	<i>Аҗсуаа</i>
1	Ацәеижь акапан	кг	70,9
2	Ацәеижь аура	см	168,8
3	Ашьахәар аура	см	89,8
4	Амахәар аура	см	74,6
5	Ахәамц аура	см	51,3
6	Ажәахырқәа рытбаара	см	39,9
7	Агәчама атбаара	см	29,7
8	Агәышпы надаада атбаара	см	28,8
9	Агәышпы апхьа-ашьтахь атбаара	см	21,8
10	Агәышпы акәшара (ашәпара)	см	92,1
11	Азара акәшара	см	84,0
12	Атәарта акәшара	см	94,2
13	Ауатәа акәшара	см	52,2
14	Ашьаргәацә акәшара	см	35,4
15	Ашьапыхәда акәшара	см	22,6
16	Ажәа акәшара	см	27,9
17	Апыжәа акәшара	см	27,3
18	Анапыхәда акәшара	см	18,3
19	Анапыхәырзыз ақьақьара	мм.	59,1
20	Ашьахәырзыз ақьақьара	мм.	72,9
21	Ацәатқатәи ашша ағығара	мм.	8,8

VIII. АНАТОМИАТӘ ТЕРМИНҚӘА АУРЫС-АЦСУА-АЛАТИН АЖӘАР

– А –

1. **Адвентиция** – адвентиция (еилақаоу акәырша) – tunica adventitia
2. **Альвеолярный** – ахапыцтыцтә, ахапыцтратә – alveolaris
3. **Аномальный бугорок** – ашарамша хәыгәра – tuberculum anomale
4. **Аорта** – ададу – aorta
5. **Апоневроз** – адашеилағьарта – aponeurosis
6. **Артериола** – адацшь сса -arteriola
7. **Артерия** – адацшь -arteria
8. **Атлант** – атлант -atlas
9. **Ахиллово сухожилие**, шәахә. пяточное сухожилие.

– Б –

1. **Барабан** – адаул – tympanum
2. **Барабанная перепонка** – адаултә (алымхатә) гәағә, (алым-ха атцгәы) -membrana tympani
3. **Бахрома** – ачыхә – fimbria
4. **Белое тело** – ацәеижьхәта шкәакәа – corpus albicans
5. **Белочный** – ахзытә, ацилтә – albugineus
6. **Белый** – ашкәакәа, аш – albus
7. **Бледный** – ацәыш, ицәышу – pallidus
8. **Близнецовая** – иеицизтә, ақазатә – gemellus
9. **Блок таранной кости** – ажәылабақ амыргә – trochlea tali
10. **Блуждающий нерв** – анерв қьала – n.vagus
11. **Большеберцовая кость** – ашьаргәацәду – tibia

12. **Большой** – аду, идуу – magnus
13. **Большой мозг** – ахбаџлаша ду – cerebrum
14. **Большой палец кисти** – анацэхыб (анацэаду) – pollex
15. **Большой палец стопы** – ашыацэхыб (ашыацэаду) – hallux
16. **Борода** – ажакыа – barba
17. **Борозда** – ацэахэаста – sulcus
18. **Бровь** – ацымшь – supercilium
19. **Бронх** – абронх – bronchus
20. **Бронхиола** – абронх сса – bronchiolus
21. **Брюхо (живот)** – амгэа, агра – abdomen
22. **Брюшина** – амгэацэа агэагэ – peritoneum
23. **Брюшко** – амгэахэычы – venter
24. **Брюшной** – амгэатэ – ventralis
25. **Брюшная полость** – агра аонытца – celia
26. **Брыжейка** – ацакьалтца – mesenterium
27. **Бугорок (холмик)** – ахэыгэра, амыкэ – colliculus, tuberculum
28. **Бугристость** – ахэыгэрапа – tuberositas
29. **Бурый** – ацэышэшы – fuscus

– В –

- I. **Вакуоль** – авакуола – vacuola
2. **Валик** – агэыцэхэыч (алырахэыч) – agger
3. **Вверх обращенный** – хыхь ирхоу – supinus
4. **Вдавление** – атапалара – impressio
5. **Веко** – аблацэа (алацэа) – palpebra
6. **Величайший** – адузза, ирейхазоу – maximus
7. **Вена** – адаетцэа (ашыадаетцэа) – vena
8. **Венец** – ахырка – corona
9. **Венула** – адаетцэа сса (адаетцэа хэычы) – venula
10. **Веретеновидный** – адырдцшра – fusiformis
11. **Вертел** – азыгатэ – trochanter
12. **Вертикальный** – хагэцэы – verticalis
13. **Вертлужная впадина** – ажэтэ ахы атра – acetabulum
14. **Верхний** – хыхьтэи – superior

15. **Верхняя конечность** – амахээр (хыхътэи ахээр) – membrum superioris
16. **Верхушка** – ахыцэкэа – apex
17. **Вершина** – аѡазара – culmen
18. **Ветвь** – амахэ (амахэта) – ramus
19. **Вещество** – амаѡашьар – substantia
20. **Вилообразный** – ачкъыпцшра (аимѡапара) – bifurcatio
21. **Вилочковая железа** – ачкъыпцшра уатала – thymus
22. **Висок** – аргэтыста – tempus
23. **Вколачивание** – аларсра – gomphosis
24. **Вкусовая почка** – агьамабагатэ пыткэыр – caliculus gustatoria
25. **Вкусовой** – агьамабагатэ (агьаматэ) – gustatoria
26. **Влага** – ацэаакы – humor
27. **Влагалище** – акьлымшь (аѡыхэѡеи) – vagina
28. **Внутренность** – иагрой (амгэаѡых) – visceris
29. **Внутренний** – аѡныцкатэи – jnternus
30. **Внутренностный** – амгэаѡыхтэ – splanchnicus
31. **Внутренняя оболочка** – аѡныцкатэи ахкьа – jntima
32. **Водопровод** – азымѡангага – aqueductus
33. **Водянистый** – изтэароу – aquosus
34. **Возвратный** – ашьтракэла, ирхынхэу – recurrens
35. **Возвышение** – ахаракырста – eminentia (mons)
36. **Воздухоносный** – ахауаныкэгага – pneumaticus
37. **Волокно** – ахацхэ – fibra
38. **Волос** – ахэыц – pilus (trichos)
39. **Волос головы** – ахыцэхэыц – capillus
40. **Волос лобка** – аехэы – pubes
41. **Воронка** – аматра – jnfundibulum
42. **Ворота** – агэашэ (аѡаларта) – hilus, porta
43. **Ворсинки** – акъамсахэы (ахэыпцшқа) – villus
44. **Вращающий внутри** – иѡазыргьежьуа -pronator
45. **Врождённый** – иацииз – congenitus
46. **Вспомогательный** – ацхыраарзатэ – lacertus
47. **Вставочный** – абжьаргылатэ – jntercalatus
48. **Вход** – аѡаларта, аѡышэѡа, аграларта – aditus, introitus

49. **Выносящий** – итызго – иаҕрызго, идэылзго – efferens
50. **Выпрямляющий** – ариашага, изыриашо – erector
51. **Выпячивание** – акылчаара, акылгэыгэра – haustra, diverticulum
52. **Вырезка** – атаҕкарста – incisura
53. **Выступающий позвонок** – айбара акэыркэыл (иалхэхэо акэыркэыл) – vertebra prominens
54. **Выталкивающий** – иагэылзыртэраауа – detrusor
55. **Выя** – ацъал (ахэдацъал) – nucha

– Г –

1. **Гибрид** – анашца – hybrid
2. **Гипоталамус** – агипоталамус – hypothalamus
3. **Гипофиз** – агипофиз, ашэра хбаолаша – hypophysis
4. **Глаз** – абла, ала, – oculus
5. **Глазница** – аблатра – orbita
6. **Глазной** – аблатэ, алатэ – ophthalmicus
7. **Глотка** – ахэламшэы – pharynx
8. **Глубокий** – атаула – profundus
9. **Голень** – ашьаргэацэ – crus, cruris
10. **Голова** – ахы – caput
11. **Головка полового члена** – ацыхцэы ахы – glans penis
12. **Головка** – аххэычы – capitulum
13. **Головной мозг** – ахбаолаша – encephalon
14. **Головчатая кость** – абао хкээз (ахы змоу абао) – os capitatum
15. **Голосовой** – абжътэы, абжытэ – vocalis
16. **Горизонтальный** – алацшхэаатэ – horizontalis
17. **Гороховидный** – акарклашцшра (агэыркэыдцшра) – pisiforme
18. **Гортань** – ақыркы – larynx
19. **Гребень** – аика – crista
20. **Гребенчатая** – аххэацшра – pectineus
21. **Гребешок** – аххэа – pecten
22. **Грудь** – агэышцы – pectus

23. **Грудина** – агəышпыбаф- sternum
24. **Грудная железа (грудь)** – агəыпхəы – mamma
25. **Грудная клетка** – агəбыца(кьа) – thorax
26. **Грудной сосок** – агəыпхəкыка – mamilla
27. **Грушевидное** – ахацшра – piriformis
28. **Губа** – апышə, акьышə – labium
29. **Губчатый** – ашəымгьарратə – spongiosus
30. **Губчатое вещество костей черепа** – ахыбаф абафкəа ршəымгьарра – diplois
31. **Гусиная лапка** – акызшьапы – anserina cruris

– Д –

1. **Двенадцатиперстная** кишка – жəафанацəа акьатеи – duodeni
2. **Двигатель** – артысыга (арныкəага) – motor
3. **Двуглавый** – ф-хык змоу (зхагылоу) – biceps
4. **Девственная плева** – акəа атцə – hymenis
5. **Дельтовидный** – адельтацшра – deltoideus
6. **Дентин** – адентин – dentinum
7. **Десна** – ахапыщжы – gingiva
8. **Диафрагма** – ажытцкьа (ауардалцəа, апрал) – diaphragma
9. **Диск** – адиск – discus
10. **Дистальный** – антəамтафтəи – distalis
11. **Дно** – атца – fundus
12. **Добавочный** – иаццоу (аццатəы), имыцхəу – accesorius
13. **Долька** – ахəтач – lobuli
14. **Доля** – ахəта – lobus
15. **Дуга** – архəа, ахыц – arcus
16. **Дыхание** – ацсыц лагафара – respiratio
17. **Дыхательное горло** – см. трахея – (уахə. акыркчыда).
18. **Дыхательный** – ацсыц лага-фарапатə – respiratorius

– Ж –

1. **Жабры** – азырцха (алымхарта хата) – branchia
2. **Жевательный** – акакага – masticatus

3. **Железа** – аутала – glans, glandis
4. **Желток** – акэтагъ агъы (агәәеижъ) – bumellus
5. **Желудок** – аца – gaster, ventriculus, stoma
6. **Желудочный сок** – ацарзы, ацазы -succı
7. **Женские половые органы** – апхәыс лыкәататә хәтақәа – organa genitalia feminina
8. **Жернов** – алу – mola
9. **Желтое тело** – ацәеижъхәта әеижъ – corpus luteum
10. **Желоб** – аиахәа, азыршәга – alveus
11. **Желчевыводящий проток** – азтыгага цышьта – ductus choledochus
12. **Желчный пузырь** – азтра – vesica fella
13. **Желчь** – аз – fella
14. **Живот** – амгәа (афра) – abdomen, gaster
15. **Жидкость** – абаазатәы – liquor
16. **Жизнь** – апстазаара – vita
17. **Жир** – ашша (уахәапш сало) – adeps
18. **Жировое тело** – ашшатәы цәеижъ – corpus adiposum

– 3 –

1. **Заблудившиеся каналцы** – ацышьта къалақәа – ductuli aberrantes
2. **Завиток** – архәырста (аилархәыра) – helix, vortex
3. **Задний** – ашьтахътәи – posterior
4. **Задний мозг** – ашьтахътәи ахбаәлаша – metencephalon
5. **Задний проход** – адәахьцарта -anus
6. **Зазубренный** – ацырк (ацқәа змоу) – serratus
7. **Занавеска** – (**парус**) – ацарда (афра) – velum
8. **Запирающий** – иазыркуа (ацъгәага) – obturator
9. **Запястье** – анапыхәда – carpus
10. **Зародыш** – алашәа, ағьарк – embrıo
11. **Заслонка** – арыпқьа – (шәахәапш клапан) – valve
12. **Затылок** – ахәдацьал -occıpit
13. **Зачаток (росток)** – апытыра (апыткәыр, илнагаз) – germen
14. **Звезда** – аиацәа – stella

15. **Зев** – асаса – fauces
16. **Зрачок** – аблачыц – pupilla
17. **Зрение** – алабара (ахэапшра, аблабара) – visus
18. **Зрительный** – арбага, ахэапшыга – opticus
19. **Зуб** – ахапыц – dens, dentis
20. **Зуб мудрости** – аацыц – dens serotinus, sapientiae
21. **Зубные альвеолы** – ахапыц ашьаптыцқәа (ашьаптрақәа)
– alveoli dentales
22. **Зубчатая** – ахапыцырк – serratus

– И –

1. **Извилина** – атахэалара, архэара, ахэарста – gyrus
2. **Икра** – ажыетцәа – sura
3. **Икроножная мышца** – ашьаргэацә ажыетцәа – m.gastrocnemius
4. **Истинный** – аиаша, аназа (итцабыргу) – verus

– К –

1. **Камбаловидная (мышца)** – ашэиақшра (ажышәа) – soleus
2. **Каменистый** – ахахә иеипшу, ихәхэыркыроу – petrosus
3. **Камень** – ахахә – petra
4. **Камера** – аҕацара – camera
5. **Канал** – аканал, ажра, абыкь – canalis
6. **Канатик** – атцга – funiculus
7. **Капиллярный** – ашьадассатә (акапиллиартә) – capillaris
8. **Квадратный** – ацшьыркца – quadratus
9. **Киль** – атцарда – carina
10. **Кисть** – анапы – manus
11. **Кифоз** – акифоз – kyphosis (абырзен.)
12. **Кишечный** – акьатеитә – entericus
13. **Кишка** – акьатеи – intestinum
14. **Клапан** – апырашәа – valva (уахэапш заслонка).
15. **Клетка** – ахац, ацыркы (абыцақьа) – cellula
16. **Клин** – асал – cuneus

17. **Клиновидный** – асалцшра – sphenoidalis
18. **Клитор** – акэамача – clitoris
19. **Клубок** – ахыцьгэагэын, акэыкэыи, аикэархэы – glomeris
20. **Клык** – алац, абцъархапыц, ац – dentes canini
21. **Кожа** – ацэа – cutis, dermis
22. **Кожа полового члена** – ацыхцэы ацэа – integumentum commune
23. **Кожица** – ацэагэагэ – cuticula
24. **Козелок** – ачыф (алымха ачыф) – tragus
25. **Колбочки** – ахпыґеґэа – conі
26. **Коленная чашка** – адырдхабаф, ашьамхдырдха – patella
27. **Колено** – ашьамхы – genus
28. **Конечность** – ахэар (амахэар, ашьахэар) – membrum
29. **Конечный** – антэамтэґтэи (атцыхэаґтэи) – terminalis
30. **Конус** – аконус (атцэырпса) - .conus
31. **Конъюнктива** – аблацэа атцкэа, акониунктива – conjunctiva
32. **Копчик** – апыхэ – coccyx
33. **Кора** – абґажэ – cortex
34. **Корень (корешок)** – ацашэ адац (адацхэыґ) - radix, radіcis
35. **Коронка зуба** – ахапыц ахагыла – corona dentis
36. **Короткий** – акэаґе – brevis
37. **Косой** – акыынаа (амарґэа) – obliquus
38. **Костное соединение** – абаф еипшьра – sjnostos
39. **Косточка** – абафчы, абафхэычы – ossiculum
40. **Кость** – абаф – os, ossis
41. **Край-1** – атцкар – margo
42. **Край-2** – акыыпшь – ora
43. **Край-3** – аґыкэ, ахарць – limbus
44. **Крайняя плоть** – ацыхцэы ацэеизытцэара – preputium
45. **Краниология** – ахыбафцара – craniologia
46. **Красный** – акапшь – ruber
47. **Крестец** – агэчамаґкэацс, ацшьабаф – sacrum
48. **Крестовидный** – ацъарсахэа – cruciatus
49. **Кривизна** – архэара – curvatura
50. **Кровь** – ашьа – sanguis
51. **Круг** – агэежэ – circulus

52. **Круглоголовый** – ахыкэымпыл – brachicephalus
53. **Круглый** – акэымпыл – teres, rotundus
54. **Крыло** – амтэыжэа – ala
55. **Крыша** (покрышка) – ахыб, ахарца, аха – tectum, tegmen
56. **Крышка черепа** – ахыбаа аха – calvaria
57. **Крючковидная кость** – атэахэпшрабаа – os hamatum
58. **Крючок** – атэахэ – hamulus
59. **Кубовидная кость** – абаа пшыыркца – os cuboideum
60. **Кутикула** – ацэахкэа (акутикула) – cuticula

– Л –

1. **Лабиринт** – атэалашэ, алабиринт – labjrinthus
2. **Ладонь** – анапаштца, анапсыргэытца – palma, vola
3. **Ладьевидная кость** – ашхэабаа – os naviculiare
4. **Ламбдовидная м** аламбдапшра – lambdoidea
5. **Латеральный (боковой)** – аварахэтэи (аваратэ) – lateralis
6. **Левый** – армарахэтэи (арма) – sinister
7. **Лента** – ацаха – tenio
8. **Лестничная** – акыбатэ, (амардуантэ) – scalenus
9. **Легкое** – арпца – pulmo
10. **Лимфа** – ажэзы, алимфа – limpha
11. **Лимфатический узел** – алимфа еикэхэалара (ажым-дыр) – limphonodus
12. **Линия** – ацэахэа – linea
13. **Лицевой** – ахаэтэы – facialis
14. **Лоб** – алахь – frons
15. **Лобковая кость** – аехэыбаа – os pubis
16. **Лобок** – аехэтыц – pubes
17. **Лодыжка** – ашьахэырыз – malleolus
18. **Ложный** – анамза, имцу, имцырку – spurius
19. **Локоть** – амышьхэылтц – ancon, cubitum
20. **Локтевая кость** – амышьхэылтцабаа – ulna
21. **Локтевой отросток** – амышьхэылтц аэиаа – olecranon
22. **Лопатка** – ажэашэакэа – scapula
23. **Лордоз** – алордоз (ацыкэра) – lordosis (абырзен.)

24. Лоханка – аиахәаду – pelvis
25. Луковица – ацъымшьхы – bulbus
26. Лунный – амзатә – lunatus
27. Лучевая кость – ашәахәабаф – lunula
28. Лучевой – ашәахәатә – radius

– М –

1. Малоберцовая – ашьаргәацәхәыч – peroneus, fibula
2. Малый – амач, имачу, ахәычы – minor, parvus
3. Масса – ахьантара – massa
4. Матка – аказык, апарта – uterus, metra, matrix
5. Маточные трубы – аказыктә трубақәа (быккқәа) – tubae uterinae, salpinx
6. Медиальный – абжьарафәтәи – medialis
7. Межкостелковая – ачыфбжьаратә – intertragia
8. Межрёберный – аватцарабжьаратә – intercostaisiis
9. Мезотелии – абжьарахкыа, амесотелии – mesothelium
10. Мениск – ашьамххәадыра – meniscus
11. Мерцательные клетки – ишәыршәыруа ахацқәа (ацы-ркқәа)
12. Место – атыц – locus
13. Метаталамус – аталамусбжьара – metathalamus
14. Метопический шов – аипцшьыра захырста – sutura metopica
15. Мечевидный (отросток) – ахәапшра, (хҕеи) агәыш-плымха xiphoides
16. Мешок – асакь, аатцәа – saccus
17. Мешочек – амакәан – sacculus
18. Миндалины – ахәдатагыла – tonsilla
19. Млечный сок – ахшзы – chylus
20. Многоугольная кость – абаф кәакырацәа – os multangulum
21. Мозг (мозговое вещество) – абафлаша, ашьахәа – medulla
22. Мозговая оболочка – абафлаша ахкыа – mater, matris
23. Мозжечок – абафлашахәычы – cerebellum
24. Мозолистый – имсарку – callosus
25. Мокрота (слизь) – ажыцәа (акантцлазы) – pituita

26. **Молоко** – ахш – lac, lactus
27. **Молочные зубы** – ахапыц псахтәкәа – dentes lactei, decidui
28. **Молоточек** – ажбахәа – malleus
29. **Морщина** – акачыра -ruga
30. **Мост** – ацха (абагыр) – pons, pontis
31. **Моча** – арымз, ачхәра, анкы – urina
32. **Мочевой пузырь** – анкыапышта (арымзтра) – vesica urinaria cystis
33. **Мочевые органы** – азкатәара ацәеижхәтақәа – organa urinaria
34. **Мочеиспускательный канал** – ачхәракатәага абыкь – urethra
35. **Мочеполовая** – азкатәара-акәатаратә – urogenitalia
36. **Мочеточник** – ачхәрамфангага – ureter
37. **Мочка** – акатара (алымха катара) – lobulusauriculae
38. **Мошонка** – акәагытра – scrotum
39. **Мужские половые органы** – ахатца икәататә цәеижхәтақәа – organa genitalia masculina
40. **Мужской половой член** – ацыхцәы – fallus, penis
41. **Мыс** – ашыцәа, акра – promontorium
42. **Мышечная перекладина** – ажышәатә еихдара (ақәыркыа) – trabeculae
43. **Мышца** – ажышәа – musculus
44. **Мышелка, мышцелок** – ахәырзыз – condilus
45. **Мягкий** – атата – mollis, pius
46. **Мякоть зуба** – ахапыц ататара – pulpa dentis
47. **Мясо** – ажыаза – caruncula

– Н –

1. **Над** – ахыхь (ахыхьтәи) – supra
2. **Надгортанник** – ақыркхагыла – epiglottis
3. **Надколенник** – см. коленная чашка (уахә. ашьамхдырдха).
4. **Надкостница** – абафцәа – periosteum
5. **Надмышелок** – ахәырзызагыла – epicondylus
6. **Надкостный** – агәыцә ахафәтәи – supra spinatus

7. **Надпереносье (глабелла)** – апынтатапцэара ахы – glabella
8. **Надпочечная железа** – ачацахыхьтэи ауатала – glandula suprarenalis
9. **Надхрящница** – ахэдырра ацэа – perichondrium
10. **Надчревная область** – аґра́ (амгэа) ахыхь иатцанакуа – epigastrium
11. **Наименьший** – иреитцазоу – minimus
12. **Наковальня** – ацсынґари – incus
13. **Напрягающий** – изырххо (иақэзыргэґео) – tensor
14. **Наружный** – адэахьтэи – externus
15. **Наружные женские половые органы** – ацхэыс лыкэата адэахьтэи ацэеижьхэтақэа – vulva
16. **Натянутая** – ирххоу – tensa
17. **Ненатянутая** – ирххам (иркэадоу) – flaccida
18. **Непарный** – азатэ, изатцэу, ахацлакы – impar (azjgos)
19. **Нерв** – анерв – nervus
20. **Нёбо** – аґытцажэџан – palatum
21. **Нижний** – тцакатэи – inferior
22. **Нижняя челюсть** – тцакатэи ацламхэа – mandibula
23. **Низший** – алакэза – imus
24. **Нисходящий** – илеиуа, илбаауа – descendens
25. **Нить** – арахэыц – filum
26. **Нога** – ашьапы – pedis
27. **Ноготь** – анапхыц – unguis
28. **Ножка** – ашьапхэычы – pedunculus
29. **Ноздря** – апынтцакылхара, апынтцатшаара – naris
30. **Нос** – апынца – nasus

- 0 -

1. **Область** – иатцанакуа (атцакыра) – regio
2. **Ободок** – ауадыхэ – labrum
3. **Ободочная кишка** – ауадыхэ кьатеи – colon
4. **Оболочка** – ахкьа, акэырша – capsula, tunica
5. **Обоняние** – афэкра, афэышэара – olfactus
6. **Обходной** – аехныста, авста – collaterals

7. **Обширный (широкий)** – зымчехак тбаау (атбаа) – vastus
8. **Озеро** – азиа – lacuna
9. **Окно** – ахышә – fenestra
10. **Околосердечная сумка** – агэхарц – pericard
11. **Околоушная железа** – алымхацны уатала – glandula parotis
12. **Окончание** – антцәамта, антцәарта – terminatio
13. **Опора** – атцаргыла, атцыргәа – adminiculum
14. **Опускающий** – илазыркәуа – depressor
15. **Орган** – ацәеижхәта (аорган) – organum
16. **Осевой позвонок** – алыракәыркәыл – axis
17. **Основа** – ашьәта – tela
18. **Основание (подошва)** – ашьәта (ашта) – basis, solum
19. **Основа, ложе** – атцатцгәы – matrix
20. **Островок** – абжьаха, абжьахала – insula
21. **Ось (шип)** – атцар (ақәыц) – spina
22. **Осязание** – ацбара – tactus
23. **Отверстие** – акылтцәара, акылхара – apertura
24. **Отводящий (нерв)** – иацпырзгауа (анерв) – n.abducens.
25. **Отогнутый** – шьтахька ирхәоу (ипцхаршәту) – retroflexus
26. **Отросток** – аҗиаа, ахылҗиаа – processus, ophphjsis

– II –

1. **Пазуха** – аоытцра – sinus
2. **Палец** – анацәа – digitus
3. **Палец указательный** – ахысганацәа – jndex, indicis
4. **Палочки** – алабытцәпшра, алабақәа – bacilli
5. **Пальцевый** – анацәатәы – digitalis
6. **Паренхима** – апаренхима – parenchjma
7. **Паутинная оболочка** – абазкатахәхкәа – arachnoidea
8. **Пах** – ацацха, ауабжарз – jnguen, inguinis
9. **Первый** – актәи – primus
10. **Перегородка** – аиоқаага (аиоқаара) – septum
11. **Передний** – ацхәтәи – anterior
12. **Перекрёст** – аихысыртә – chiasma

13. **Перекладина** – аққырқыа – trabecula
14. **Перемычка** – абжында – intersectio
15. **Перепонка** – ағәәгә (алымхағәәгә) – membrana
16. **Перепончатая** – ағәәгәтә, игәәгәырку – membranaceus
17. **Перешеек** – абжыпаара – isthmus
18. **Перо (крыло)** – атдысхә (амтцәыжәәә) – pinna
19. **Перпендикулярная** – аиаша иағаргылоу (иашағаргыла) perpendicularis
20. **Перстневидный** – азыгмацәазцшра – cricoidea
21. **Петля-1** – ақарақәантә – ansa
22. **Петля-2** – азарза, ачта – laminiscus
23. **Петушиный гребень** – арбағь аика – crista galli
24. **Печень** – агәатәә – hepar
25. **Пещера** – ахапы (ахапгәәәара) – caverna
26. **Пирамидальный** – апирамидатә, иқәәцәу – pyramidalis
27. **Питательное отверстие** – афатә зланеиуа ақылтәара foramen nutriticum
28. **Пищеварительный** – афатәрсага – digestionis
29. **Пищевод** – ахәламшәчыда – esophagus
30. **Пищевой** – афатә иазку – alimentarius
31. **Пластинка** – атцәақьа (атқьац) – lamina
32. **Плащ** – ашәхарпа (аплашь) – pallium
33. **Плевра** – аплевра (арпқхарпа) – plevra
34. **Плечевая кость** – ажәәбабаә – humerus
35. **Плечо** – ажәәә (ажәәәахыр) – brachium
36. **Плечевой отросток** – ажәәәахыртә хәиаа – acromion
37. **Плод** – ацәалашәә, алашәә – fetus
38. **Плоский** – ақьацс – planus
39. **Плотный** – ақаца, аилассы, ажәпа – compactus
40. **Плюсневые кости** – ашьапы ахәғәбабаққәа – ossa metatarsalia
41. **Поверхностный** – хьхь-хьхьтәи – superficial
42. **Поверхность (лицо)** – ағра, ахағра, ағы – facies
43. **Поводок** – анахәта – habenula
44. **Пограничный** – ахәаатә, асанзгәтә – limitaneus
45. **Под** – атцака (атцакатәи) – infra

46. **Подбородок** – ацламкэыгэ – *mentum*
47. **Подвешивающий** – иатцакназхауа – *suspensus*
48. **Подвешивающая яичко (мышца)** – акэагъ иѡахо, (акнахага ажбышѡа) – *m.cremaster*
49. **Подвздошная кишка** – акѡкэылатца кьатеи – *jleum*
50. **Подвздошная кость** – акѡкэылбаѡ – *jlea, os jlium*
51. **Поджелудочная железа** – аца атца уатала – *pancreas*
52. **Подколенная ямка** – ашьамхатца агѡаѡара, аихада агѡаѡара – **poples**
53. **Подмышечный (подкрыльцевой)** – аѡытратѡ – *axillaris*
54. **Поднимающий** – ашьтыхга (аҳаракыга) – *levator*
55. **Подостный** – агѡыцѡ атцаѡтѡи – *infraspinatus*
56. **Подошвенный** – ашьапаштцатѡ (ашьапсыргѡытцатѡ) – *plantaris*
57. **Под челюстная (железа)** – ацламхѡатца (уатала) – *glandula submandibularis, submaxillaris*
58. **Подчревная область** – атра (амгѡа) атцака иатцанакуа – *hjpogastrium*
59. **Подъязычный** – абзатцатѡ – *hjoideus*
60. **Подъязычное мяско** – абзатца ажбымдыр – *caruncula sublingualis*
61. **Позвонок** – акѡыркѡыл – *vertebra (spondylus)*
62. **Позвоночный столб** – абгашшара – *columna vertebralis*
63. **Покров** – ахѡа акѡ, акѡыршѡ – *jntegumentum*
64. **Покрывающий** – ихызѡѡ, иакѡу – *tectum, tegmen*
65. **Покрышечный** – ахѡага – *tegmentalis*
66. **Пол** – акѡата (ахатцара-пхѡысра) – *sexus*
67. **Половой** – акѡататѡ – *genitalis*
68. **Половой член** – ачыхцѡы – *fallus, penis*
69. **Половые органы** – акѡата цѡеижьхѡтақѡа – *organa genitalia*
70. **Полоса** – ацѡахѡа – *steria*
71. **Полосатый** – ацѡахѡақѡа зну (цѡахѡа-цѡахѡа) – *striatum*
72. **Полость** – агѡаѡара – *cavum* (шѡахѡ. полый)
73. **Полость рта** – аѡы агѡаѡара – *cavum oris*
74. **Полукружные каналы** – аканал гьѡжыбжақѡа – *canales semicirculares*

75. **Полулунная створка** – амзабжатә рыпќыа – valvula semi-lunares
76. **Полунепарная (вена)** – ахацлакыбжа даецтәа -v.hemiazigos
77. **Полуперепончатая** – зыбжагәагәу – semimembranosus
78. **Полусухожильная** – зыбжадашу – semitendinosus
79. **Полушарие** – ахбафлашабжа (ашарбжа) – hemispherium
80. **Польй** – атыкка, атбаатыцә – cavus (шәахә. полость)
81. **Полюс** – аполиус (акәапра) – polus
82. **Поперечный** – надаадатәи – transversalis
83. **Порог** – ашәхымс – limen
84. **Портняжная** – азахыга – sartorius
85. **Постоянные (зубы)** – еснагтәи (ахапыцқәа) – permanents (dentes)
86. **Пот** – апхзы – sudor
87. **Почечный** – ачачатә – nephritis, renalis
88. **Почка** – ачача – ren, nephros
89. **Почка** – апыткәыр – caliculus
90. **Пояс-1** – амака – cingulum
91. **Пояс-2** – афыкәырша- zona
92. **Поясница** – амакәахәара – lumbus
93. **Правый** – арғарахтәи (арға) – dexter
94. **Преддверие** – афышәта (ашәфышәта) – vestibulum
95. **Предплечье** – апцжәа – antebrachii
96. **Предплюсневые кости** – ашьапыхәдабаоқәа – ossa tarsalia
97. **Предстательная железа** – ачыркәатала – prostate
98. **Прибавочный** – аццатәы – accesoria
99. **Приводящий** – аахага, иадызхало – adductor
100. **Привратник** – ацархы – pylorus
101. **Придаток семенника (яичка)** – акәагь ацрацшыы – epididimis
102. **Придаток яичника** – акәтагьтра ацрацшыы – epiorchon
103. **Прободённый** – излыркьоу – perforatus
104. **Прободающий** – иалыркьоу (иалкьауа) – perforans
105. **Продолговатый** – иаазыхәхәоу – oblongata
106. **Продольный** – аушәақә (аурыла) – longitudinalis
107. **Происхождение** – аќалашья, ишшаз, ахылтцшыа – genesis

108. **Проксимальный** – азааигэатэи, ахахьтэи – proximalis
 109. **Промежность** – атэгэы (атэгэыбжьара) – perineum
 110. **Промежуточный** – абжьакза – intermedius
 111. **Промежуточный мозг** – абжьакза хбафлаша – dien-
 cephalon
 112. **Пронатор** – итазыртэиуа – pronator
 113. **Простой** – имариоу, иеилам – simplex
 114. **Пространство** – анызаарта – spatium
 115. **Противозавиток** – архэырстафагыла – anthelis
 116. **Противокозелок** – ачыофагыла – antitragus
 117. **Проток (ход)** – ацышьта, аиасырта – ductus
 118. **Проход** – ацарта, абжьысырта, атысырта – meatus
 119. **Прямая кишка** – ауахэа иаша – rectum
 120. **Пузырь** – ампышта – bulla, vesica
 121. **Пупок** – ачапан – umbro, omphalos
 122. **Путь (тракт)** – амфа (амфаду) – tractus
 123. **Пушок** – ахэыпшқа, амшэхэы – lanugo
 124. **Пучок** – ашьытцэра -fasciculus
 125. **Пясть** – амафа – metacarpus
 126. **Пята** – ашьхэа- calx
 127. **Пятно** – ашэыта – macula
 128. **Пяточная кость** – ашьхэабаф – calcaneum
 129. **Пяточное сухожилие или “ахиллово сухожилие”** –
 ашьхэадаш, Ахилл идаш. – tendo calcaneus

– P –

1. **Радужная оболочка** – аблеимхэыц (аблацэу) – iris
 2. **Разгибатель** – ариашага (аитцыхга) – extensor
 3. **Раковина** – амыдагьцэа – concha
 4. **Раковина ушная** – алымхацэ – auricula
 5. **Рассечение** – аркьара -sectio
 6. **Расширение** – атбаахарта – ampulla
 7. **Расширитель** – артбаага – dilatator
 8. **Рванный** – ипжэоу – lacerus
 9. **Ребро** – аватцыс, авакьыц – costa

10. **Резцы** – ацхагакәа – incisiva
11. **Ресница** – аблапыць (аблахэыц) – cilium
12. **Рефлекс** – арефлекс (аныцш) – reflexus
13. **Решетка** – аихац, ашыш – cancellus
14. **Решетчатая** – ашыштә – ethmoidale
15. **Рог** – атәыџа, амса – cornu
16. **Роговица** – абламса -cornea
17. **Роговой слой (кожи)** – амсацәа, ацәағәағәа – stratum
18. **Родничок** – ахыбаџ ататара – fonticulus
19. **Рожденный** – иарииз, иахылтыз – natus
20. **Ромбовидный** – аромбцшра – romboideus
21. **Рот** – аґы – os, oris
22. **Рудимент** – арудимент, ацәынхахәта – rudimentum
23. **Рука (ручка)** – анапы (амаа) – brachium
24. **Рукоятка** – ахәы, амхаста – manubrium

– С –

1. **Сагиттальный** – агәтабжьаратә – sagittalis
2. **Сало** – ашша (шәахәацш жир) – sebum
3. **Сальник** – аџнытцкашша, ацакьал, агәхәшша – epiplöica
4. **Самая верхняя** – хыхьзатәи – suprema
5. **Светлый** (прозрачный) – улыцшша, итцәцоу (икеикеиуа) –
lucidus
6. **Свёрнутый** – аикәахә, ацәгьаха – convoitus
7. **Свод** – атцкьа, атца – fornix, cupula
8. **Связка** – аидхәалага – iugamentum
9. **Сгибатель** – ахаркәалага (архәага) – flexor
10. **Сегмент** – асегмент – segmentum
11. **Седалище** – атәартә – clinus
12. **Седло** – акәадыр – sella
13. **Секрет** – ацәеижь иаршыз, ацрытц, асекрет – secretum
14. **Селезёнка** – аваныза – lien, lienis
15. **Семенной канатик** – акәағь атца – funiculus
16. **Семенные железы (яички)** – ажәла уаталакәа (акәағь-
кәа) – testes, orchis, didjmis

17. **Семя** – ажәла – semen, seminis
18. **Семявыбрасывающий** – ажәларшәга – ejaculatorius
19. **Семявыносящий проток** – ажәлатыгага цышьта – ductus deferentis
20. **Сердце** – агәы – cor, cardia
21. **Серозная оболочка** – асерозатә кәырша – tunica serosa
22. **Серый** – ахәа, ахәацштәыла, ацәыш – griseus
23. **Сесамовидный** – абафчыда (асесамцшра) – sesamoides
24. **Сеть** – акәта – rete
25. **Сжиматель** – аимаргәгәага (аидыргәгәалага) – compressor
26. **Сигмовидный** – асигмацшра -sigmoideus
27. **Симпатический** – агәацхаратә – sjmpathicus
28. **Синдесмос** – аимагьарта – sjndesmos
29. **Синовиальная жидкость** – акәартәразы – sinovia
30. **Синостоз** – шәахә. костное соединение.
31. **Синхондроз** – шәахә. хрящевое соединение.
32. **Система** – ацакыра, асистема – sjstema
33. **Скат** – ақәакьа – clivus
34. **Скелет** – абафкыра, абафеибаркыра – sceletus
35. **Скелет свободный верхней конечности** – амахәар абафкыра – sceleton membri superioris liberi
36. **Скелет свободной нижней конечности** – ашьахәар абафкыра – sceleton membri inferioris liberi
37. **Складка** – аикәырәырста, арәыра, арәырста – plica
38. **Склера** – асклера, ахзытә кәырша – sclera
39. **Скуловой** – азамфәбафтә – zjgomaticus
40. **След** – ашьта – vestigium
41. **Слеза** – алагырз – lacrima
42. **Слепая кишка** – акьатеилашә – interstinum cecum
43. **Слепой** – алашә – cecus
44. **Слёзное мяско** – алагырзтә жьаза – caruncula iacriminalis
45. **Слёзное озеро** – алагырзтә зиа – lacus Iacriminalis
46. **Слёзный сосочек** – алагырзтә кыкмацә – papilla Iacriminalis
47. **Слизистый** – акантлатәы – mucosus
48. **Слизь** – акантлазы – mucus
49. **Слой** – аеыт – stratum

83. **Створка** – арыпкыа – valvula
84. **Стекловидный** – асаркыацшра – vitreus
85. **Стенка** – атзы – paries
86. **Стержень** – агэыцэ (алыра) – modiolus
87. **Стопа** – ашыапы – pes, pedis
88. **Столб** – ашыака, агэашыа, абака – columna
89. **Стремя** – ашыкыл – stapes
90. **Студенистый** – итартарыа – gelatinosus
91. **Сумка** – амакэан (ашэыра) – bursa
92. **Супинатор** – итазырцэиаауа – supinator
93. **Сустав** – акэартэра – articulatio
94. **Сухожилие** – адаш -tendo
95. **Сферический (округлый)** – ихыкэымпылаау (ихагье-жбу) – sphericus
96. **Сфинктер** – арыпцэажышэа, амахэыч – sphincter

- Т -

1. **Тазовая кость** – агэчамабаф (асаарабаф) – os coxae, pelvis
2. **Таламус** – таламус – thalamus
3. **Таранная кость** – ажэылабаф, ахэтэыбаф – talus
4. **Твердый** – акыакыа – durus
5. **Тело** – ацэеижь (ахэамц) – corpus
6. **Теменная кость** – ахфабжабаф, ацямбаф – os parietale
7. **Темя (макушка)** – ахы ашыгэра, ахы акэмачиара – vertex
8. **Ткань** – ахацыркыра – tela
9. **Толстая кишка** – ауахэашэпа – intestinum crassum
10. **Толстый** – ашэпа -crassus
11. **Тонкий** – апа – gracilis, tenuis
12. **Тонкая кишка** – акыатеипа – intesinum tenue
13. **Точка** – акэац – punctum
14. **Тощая кишка** – акыатеи цэага (анахатэы) – intesinum jejinum
15. **Тракт** – амфаду – tractus
16. **Трахея (дыхательное горло)** – акыркчыда – trachea
17. **Треугольник** – ахкэакы – trigonum
18. **Трехглавая (мышца)** – х-хык змоу (ажышэа) – triceps

19. **Трехстворчатая заслонка** – х-рыпѣкыак змоу апырашәа –
valvula tricuspidalis
20. **Тройничный нерв** – ихѣарку анерв – n. trigemini
21. **Труба** – абыкы (атруба) – buccina, tuba, tubus
22. **Тупой** – ацагәы, акагәа – **obtusus**
23. **Турецкое седло** – атыркәа кәадыр – sella turcica

– у–

1. **Углубление** – атыжаара, атѣаула – excavatio
2. **Угол** – акәакы – angulus
3. **Удерживатель** – ашыакәкыга, аанкылага – retinaculum
4. **Уздечка** – агәра (анахәтә) – frenulum
5. **Узел (нервный)** – анерв еикәхәаларѣа – ganglion
6. **Узелок** – аикәхәалахәычы – nodulus
7. **Улитка** – акамыршша – cochlea
8. **Утолщение** – ахышәпаара, ашәпаара – ciava, splenium
9. **Ухо** – алымха – auris
10. **Учение** – атѣара – logos
11. **Учение о внутренностях** – спланхнология – афныѣкатәи
ацәеижхәѣакәа рѣара – splanchnologia
12. **Учение о горле** – ларингология – ахәламшәтѣара – larin-
gologia
13. **Учение о железах не имеющих протоков** – эндокриноло-
гия – ацышьѣа змам ауаталакәа рѣара – endocrinologia
14. **Учение о желудке** – гастрология – аца иазку атѣара gas-
trologia
15. **Учение о зубах** – одонтология – ахапыцѣара – odontologia
16. **Учение о клетках** – цитология – апырккәа, ахацкәа иры-
зку атѣара – citologia
17. **Учение о костях** – остеология – абаѣѣара, абаѣкәа ирыз-
ку атѣара – osteologia
18. **Учение о коже** – дерматология – ацәа иазку атѣара –
dermatologia
19. **Учение о мочевых органах** – ачхәра (азкатәара) цәеижх-
хәѣакәа рѣара – urologia

20. **Учение о мышцах** – миология – ажышшәакәа ирызку атцара, ажышшәатцара – mjologia
21. **Учение о нервах – неврология** – анервкәа ирызку атцара, анервтцара – neurologia
22. **Учение о носовой полости – ринология** – адынтца (агәа-
џара) иазку атцара – rjnologia
23. **Учение об органах дыхания – пульманология** – арц-
хакәа ирызку атцара, арцхатцара – pulmanologia
24. **Учение об органе зрения – офтальмология** – аблатцара
(абла иазку атцара) – ophthalmologia
25. **Учение об органах чувств** – эстеziология – ацәанырратә
цәеижхәтәкәа рцара (ацәанырратцара) – estesiologia
26. **Учение о половых органах – гинекология** – акәататә
цәеижхәтәкәа рцара (ацхашьбаракәа ирызку атцара) –
ginecologia
27. **Учение о полости рта – стоматология** – афьтца иазку
атцара – sthomatologia
28. **Учение о развитии зародыша – эмбриология** – ам-
гәарта итоу алашәа атцара – embriologia
29. **Учение о сердце – кардиология** – агәы иазку атцара –
cardiologia
30. **Учение о соединениях костей – синдесмология** – абаџ-
еибаркыракәа рцара – sjndesmologia
31. **Учение о сосудах – ангиология** – адакәа рцара – an-
giologia
32. **Учение о строении организма – анатомия** – ацәеижь
аиџартәышьа атцара, анатомия – anathomja
33. **Учение о тканях – гистология** – ахацыркыракәа рцара,
ахацыркыратцара – histologia
34. **Учение о форме тела – морфология** – ацәеижь апшра
(аформа) атцара – morphologia
35. **Учение о человеке – антропология** – ауаџы изку атцара,
ауаџцара – антропология – antropologia
36. **Учение о черепе – краниология** – ахыбаџцара – cra-
niologia
37. **Ушной** – алымхатә – oticus
38. **Ушная сера** – алымхәцәаба, алымхәтыџша – ceruminosa

- Ф -

1. **Фаланга** – анацэхыркәара – phalanx
2. **Фасция** – алахәа, афасция (акәрша) – fascia
3. **Фильтр (углубленная борозда)** – алапыкәшәарта – philtrum
4. **Фолликул** – афолликул, апыткәыр – pholliculus

- Х -

1. **Хвост** – атдыхәа – cauda
2. **Хвостовой** – атдыхәахьтәи – caudalis
3. **Ход** – ацарта – meatus
4. **Холмик** – акәапра (акәап) – cumulus
5. **Хорда (струна)** – ахәдыррарахәыц, амсарахәыц – chorda
6. **Хрусталик** – абла ахьытәца (атәцаш) – lens, lentis
7. **Хрящ** – ахәдырра – cartilago
8. **Хрящ волокнистый** – ахацхә хәдырра – fibrocartilago
9. **Хрящевое соединение (синхондроз)** – ахәдырратә еиц-шьыра – sjnchondrosis

- Ц -

1. **Цвет** – апштәы, ацшшәы, ацшшәахәы – chroma
2. **Цемент** – ацемент – cementum
3. **Центр** – агәта – centrum

- Ч -

1. **Часть** – ахәта, ахәтак – pars, partis (шәахә. доля)
2. **Чашечки (почечные)** – ачаца саанкәа – calices renales
3. **Человек** – ауафы, ауафытәыфса – homo, hominis
4. **Челнок** – амаркәа – sjmba
5. **Челюсть (верхний)** – ахацламхәа абәф – maxilla
6. **Челюсть (нижняя)** – тәкатәи ацламхәабаф – mandibula
7. **Червеобразный** – ахәаццшра (ахәацацшра) – lumbricalis

8. **Червь** – ахәац (ахәача) – *vermis*
9. **Череп** – ахыбаф – *cranium*
10. **Черпаловидный** – ачамскәылцшра – *arjtenoidea*
11. **Четырехглавый** – цшьхык змоу – *quadriceps*
12. **Чешуя** – акан (абҕажә)- *squama*
13. **Черный** – айқәатцәа – *niger*
14. **Чревьё (средняя часть живота)** – амгәа (агра) агәтафәтәи ахәта – *mesogastrium*
15. **Чувствительный** – анырратә – *sensorium*

– Ш –

1. **Шероховатая** – иццәацшоу – *asperae*
2. **Шея** – ахәда – *collum, cervix*
3. **Шиловидный** – азазцшра – *stjloideus*
4. **Широкий** – ақбақба, атбаа – *latus*
5. **Широчайший** – ақбақбаза – *latissimus*
6. **Шишка** – ацсағь, ацсакакал – *pinea*
7. **Шов** – азахырста – *sutura, raphe*
8. **Шпора** – амаҳмыз – *calcar*

– Щ –

1. **Щель** – акылҳара (афшьшьара) – *rima, fissura*
2. **Щека** – азамфа (азгы) – *bucca, mala*
3. **Щитовидный** – асаңарцшра – *thjroideus*

– Э –

1. **Эластичный** – итиуа – *elasticus*
2. **Эмаль** – аемаль – *enamelum*
3. **Эндотелий** – аендотели (афнытцкатәи ақба) – *endothelium*
4. **Эпидермис** – ацәачала, аепидермис – *epidermis*
5. **Эпиталамус** – аепиталамус (таламус аханьтәи) – *epithalamus*

6. **Эпителий** – ацѣацсата, аепителии – epithelium
7. **Эпифиз** – аепифиз – epihysis

– Я –

1. **Яблоко глазное** – абла агѣы – bulbus oculi
2. **Ягодичный** – атѣартачыратѣ – gluteus
3. **Ядро** – аиадро, агѣтылса – nucleus
4. **Ядрышко** – агѣтылса хѣычы – nucleolus
5. **Язык** – абз – lingua
6. **Язычная миндалина** – абз аѣгыла – tonsilla lingualis
7. **Язычок** – абзчыда, абзхѣыч – uvula (uvula palatina)
8. **Яицо (яйцеклетка)** – акѣтаѣъ (ахацѣтаѣъ) – ovum
9. **Яичник** – акѣтаѣътра – ovarius, oophoron
10. **Яма (углубление)** – ажра, аѣапалара, аѣашѣашѣара – fossa
11. **Яремная** – ауѣтѣ – iugularis
12. **Яремная ямка горла** – ахѣламшѣы ауѣтѣ ѣашѣашѣара – jugulum

ХАРХӘАРА ЗЫЗУУ АЛИТЕРАТУРА

- Игор Мархолия.** Ацсуа етиудкәа. Ақәа, Алашара, 1987.
- Л.Х. Саманцья.** Ацсуа бызшәа аомонимкәа ржәар. Ақәа, Алашара, 1987 ш.
- М.Е. Саркисиан.** Ацхьатәи ацхыраара. Ақәа, Ацсны хәынтшәкәтыжырта. 1934 ш.
- В.А. Касланзиа.** Ацсуа бызшәа асинонимкәа иаазыркьяҕу ржәар. Ақәа, Алашара 1981 ш.
- В.А. Касланзиа.** Ацсуа бызшәа афразеологиатә жәар. Актәи ахәта (А – Ф). Ақәа, Алашара, 1989 ш.
- К.С. Шьякрыл, В.Х. Концьяриа.** Ацсуа бызшәа ажәар, I атом. (А – О). Ақәа, Алашара, 1986 ш.
- К.С. Шьякрыл, В.Х. Концьяриа, Л.П. Чкадуа.** Ацсуа бызшәа ажәар, II атом. (П – Ць). Ақәа, Алашара, 1987 ш.
- В.Х. Концьяриа.** Ацсуа-абаза алексика иазку аочерккәа. Қарт, Мецниереба, 1976 ш.
- Абазины. Историко-этнографический очерк, Черкесск, 1989 г.
- Абазинско-русский словарь. Москва, Советская энциклопедия, 1967 г.
- Айзек Азимов.** Язык науки. Москва, Мир, 1985.
- В.П. Алексеев.** Происхождение народов Кавказа. Москва, Наука, 1974 г.
- В.П. Алексеев.** Историческая антропология и этногенез. Москва, Наука, 1989 г.
- Т.И. Алексеева.** Адаптивные процессы в популяциях человека. Москва, МГУ, 1986 г.
- Анатомия человека (под ред. А.А. Гладышевой). Москва, Физкультура и спорт, 1977 г.
- Анатомия человека (под ред. С.С. Михайлова). Москва, Медицина, 1984 г.
- Х.С. Бгажба.** Очерки по абхазской диалектологии. Труды (книга вторая). Сухуми, Алашара, 1988 г.
- В.В. Бунак.** Род Ното, его возникновение и последующая эволюция. Москва, Наука, 1980 г.

- Л.Г. Воронин, Р.Д. Маш.** Методика проведения опытов и наблюдений по анатомии, физиологии и гигиене человека. Москва, Просвещение, 1983 г.
- В.К. Грегори.** Эволюция лица от рыбы до человека. Москва, Биомедгиз, 1934 г.
- Е.Н. Данилова.** Абазины. Москва, МГУ, 1984 г.
- Джордж Констэбл.** Неандертальцы. Москва, Мир. 1978 г.
- О. П. Дзидзария (Дзария).** Морская лексика в абхазском языке. Сухуми, Алашара, 1989 г.
- Т.Г. Казаченок.** Анатомический словарь. Латинско-русский, русско-латинский. Минск, Высшая школа, 1984 г.
- В.Т. Каминская, Л.М. Окатова.** Акушерско-гинекологическая терминология на русском и латынском языках. Минск, Высшая школа, 1986 г.
- В.Е. Кварчия.** Животноводческая (пастушеская) лексика в абхазском языке. Сухуми, Алашара, 1981.
- П.К. Квициния.** Территориальная изменчивость морфологических особенностей мужчин – абхазов. Журнал “Вопросы антропологии”, №72, Москва, МГУ, 1983 г.
- П.К. Квициния.** Особенности морфологий тела и явление долгожительства у абхазов. В сборнике: “Проблемы эволюционной морфологии человека и его рас.” Москва, Наука, 1986 г.
- П.К. Квициния, Н.С. Смирнова.** Возрастная динамика соматического статуса во взрослом и старческом возрастах. В сборнике: “Абхазское долгожительство”. Москва, Наука, 1987 г.
- Книга о здоровье (под. ред. Ю. П. Лисицина). Москва, Медицина, 1988 г.
- А.В. Коробков, С.А.Чеснокова.** Атлас по нормальной физиологии. Москва, Высшая школа, 1986 г.
- В.Е. Ларичев.** Сад Эдема. Москва, Политическая литература, 1981 г.
- А.Я. Липченко, Р.П. Самусов.** Атлас нормальной анатомии человека. Москва, Медицина, 1984 г.
- Материалы к антропологии Кавказа. Выпуск III. Тбилиси, Мецниереба, 1974 г.
- Медицинский латино-русский и русско-латинский словарь. Москва, Медгиз, 1951 г.

- Международная анатомическая номенклатура (под ред. С.С. Михайлова). 4-е издание. Москва, Медицина, 1980 г.
- Мейтленд Идн.** Недостоящее звено. (Из серий "Возникновение человека"). Москва, Мир, 1977 г.
- И.И. Мечников.** Этюды о природе человека. Сборн.соч. XI том. Москва, Медгиз, 1956 г.
- Морфология человека. (Учебное пособие под ред. Б.А. Никитюка и В.П. Чтецова). Москва, МГУ, 1983 г.
- А.Н. Натишвили, М.Г. Абдушелашвили.** Основные итоги антропологических экспедиций 1950-1951 и 1952 годы (тезисы докладов научной сессий). Тбилиси, 1954 г.
- М.Я. Немировский.** Способы обозначения пола в языках мира. (Сборник памяти Н.Я.Марра). Москва-Ленинград, Изд-во АН СССР, 1938 г.
- В.М. Орлов.** Словарь ветеринарных клинических терминов. Москва, Рессельхозиздат, 1985 г.
- Педагогика здоровья. Москва, Педагогика, 1990 г.
- О.Л. Петришина, Е.П. Попова.** Анатомия, физиология и гигиена детей младшего школьного возраста. Москва, Просвещение, 1979 г.
- Питер Вуд, Луис Вчек, Дора Джейн Хэмблин, Джонатан Нортон Леонард.** Жизнь до человека. Москва. Мир, 1977 г.
- З.А. Покровская, Н.Л.Кацман.** Латинский язык. Учебник для вузов. Москва, Высшая школа, 1987 г.
- Пьер Тейяр де Шарден.** Феномен человека. Преджизнь, жизнь, мысль, сверхжизнь. Москва, Наука, 1987 г.
- М.Ц. Рабинович.** Пластическая анатомия и изображение человека на ее основах. Москва, Изобразительное искусство, 1985 г.
- Я.Я. Рогинский.** Проблемы антропогенеза. Москва, Высшая школа, 1977 г.
- Я.Я. Рогинский, М.Г. Левин.** Антропология. Учебник для студентов университетов. Москва, Высшая школа, 1978 г.
- Р.Д. Синельников.** Атлас анатомии человека. В трех томах. Москва, Медицина, 1963, 1978, 1983 гг.
- Спортивная медицина. Москва, Медицина 1984 г.
- Том Придо.** Кроманьонский человек. Москва, Мир, 1979 г.
- Удмунд Уайт, Дейл М.Браун.** Первые люди. Москва, Мир, 1978 г.

- Н.А. Фомин.** Физиология человека. Москва, Просвещение, 1982 г.
- А.К.Шагиров.** Этимологический словарь адыгских (черкесских) языков (А-Н). Москва, Наука, 1977 г.
- Л.Г. Шелия, К.К. Гуния.** Иллюстрированная анатомическая терминология. Тбилиси, Ганатлеба, 1989 г.
- Энциклопедический словарь медицинских терминов (под ред. Б.В. Петровского). В трех томах. Москва, Советская энциклопедия, 1982, 1993, 1994 гг.
- С.С. Юдин.** Размышления хирурга. Москва, Медицина, 1968 г.

АШӘКӘЫ ИАНУ АРКЪАҒРАҚӘА ИШРЫҢХЪАТӘУ

Аңсышәала

уб.итц. – убас итцегъы.
ш. – шықәса
шш. – шықәсақәа
ш.х.к. – шықәса ҳера калаанза
шәәхә. – шәәхәәцш
абжь. – абжьыуаа
бзыц. – абзыцуаа
ад. – адакъа
г. – грамм
кг. – килограмм
мм. – миллиметра

Латин бызшәала

a. – arteria – адацшь (артерия), aa. – arteriae – адацшьқәа (артерии)
m. musculus – ажьышәа (мышца), mm. – musculi – ажьышәақәа
(мышца)
n. – nervus – анерв (нерв), г. – ramus – амахәта (ветвь) w. – vena –
адаецәа (вена)

А Х Қ Ә А

<i>Алагалажәа</i>	3
I. АУАФЫ ДЫШШОУ	7
Ауафы ицәеижь анормағы ианықоу қыдарақәас иамоу.....	12
II. АБАФЦАРА	14
Абафқәа ирызку атцара (остеология)	14
Ахәамц абафқәа (кости туловища)	15
Ақәырқәылқәа (позвонки)	15
Аватцарақәа (ребра)	17
Агәышпыбаф (грудная кость).....	18
Агәбыща (грудная клетка)	18
Ахы абафқәа (кости головы).....	19
Ахшыбаф абафқәа (кости черепа).....	19
Ахәдацьал абаф (затылочная кость)	19
Ахәабжа абаф, ацьамбаф (теменная кость).....	20
Алахьбаф (лобная кость)	20
Асалпшра абаф (клиновидная кость)	21
Аргәтыста абаф (височная кость)	21
Ацәмаабаф (сошник)	21
Хыхьтәи ацламхәабаф (верхняя челюсть).....	21
Ағытцажәфәан абаф (нёбная кость)	22
Ашышбаф (решетчатая кость)	22
Ахағы абафқәа (кости лица)	22
Цақатәи апынтца амыдагыцәа (нижняя носовая раковина)	22
Апынтцабаф (носовая кость).....	23
Алағырзбаф (слёзная кость)	23
Азамәабаф (скуловая кость).....	23
Цақатәи ацламхәабаф (нижняя челюсть)	23

Абзататәи абаф (подъязычная кость).....	24
Ахшыбаф (череп)	24
Ахшыбаф ашьата (основание).....	25
Апынтца агәафара (полость носа).....	25
Абафәтә җытцажәфан (костное небо)	25
Аблатра (глазница)	26
Хыхьтәи ахәар абафқәа (кости верхней конечности).....	26
Хыхьтәи ахәар амаҕа абафқәа (кости пояса верхней конечности).....	26
Ажәфашәаҕья (лопатка).....	26
Алтәжәфа (ключица).....	27
Амахәар абафеибаркыра (скелет свободной верхней конечности)	27
Ажәфабаф (плечевая кость).....	27
Апъжәфа абафқәа (кости предплечья)	28
Ашьахәабаф (лучевая кость)	28
Анапы абафқәа (кости кисти)	29
Амаҕа абафқәа (кости пясти).....	29
Анацәақәа рыбафқәа (кости пальцев).....	30
Цаҕатәи ахәар абафқәа (кости нижней конечности)	30
Цаҕатәи ахәар амаҕа абафқәа (кости пояса нижней конечности)	30
Агәчамасаара (таз).....	31
Ашьахәар абафеибаркыра (скелет свободной нижней конечности)...	32
Ашьаргәацә абафқәа (кости голени)	33
Ашьаргәацәхәычы (малоберцовая кость)	34
Ашьапыхәда абафқәа (кости предплюсны)	34
Ашьацәкырақәа рыбафқәа, ашьацәхыркәарабафқәа (кости пальцев стопы)	35
Абафеипшьырақәа рцара (учение о соединениях костей или синдесмология)	35
III. АЖЫШӘАЦАРА	37
Ажышәақәа ирызку ацара (учение о мышцах или миология)	37
Амимикатә жышәақәа.....	40
Ахыбаф иақәу ажышәақәа (мышцы свода черепа).....	40
Абла акәша-мыкәшафәтәи ажышәақәа (мышцы окружности глаза)....	41

Аҫырҕыра акөша-мыкөшаҫтөи ажышәәқәа (мышцы окружности рта)	41
Ацынтца акөша-мыкөшаҫтөи ажышәәқәа (мышцы окружности носа)	42
Аҕаҕага жышәәқәа (жевательные мышцы).....	42
Ахәда ажышәәқәа (мышцы шеи)	43
Ахәда хыхь иқәу ажышәәқәа (поверхностные мышцы шеи).....	43
Ахәда абжыраҫтөи ажышәәқәа (срединные мышцы шеи)	44
Ахәда атцауларәҫтөи ажышәәқәа (глубокие мышцы шеи).....	45
Ахәамц ажышәәқәа (мышцы туловища)	45
Ацацха аканал (паховый канал)	51
Хыхьтөи ахәар ажышәәқәа (мышцы верхней конечности)	52
Хыхьтөи ахәар амаҕа ажышәәқәа (мышцы пояса верхней конечности)	52
Амахәар ажышәәқәа (мышцы свободной верхней конечности)....	53
Ажәоа ажышәәқәа (мышцы плеча)	53
Аоҕытра атәшәшәара (подмышечная ямка).....	57
Цаҕатөи ахәар ажышәәқәа (мышцы нижней конечности).....	57
Цаҕатөи ахәар амаҕа (мышцы пояса нижней конечности), агөчама ажышәәқәа (мышцы таза).....	57
Ашьахәар ажышәәқәа (мышцы свободной нижней конечности)....	59
Ашьапы ажышәәқәа (мышцы стопы)	64
IV. АФНЫТЦАТӨИ АЦӨЕИЖХӨТАҚӘА РЦАРА.....	66
Афатәрсага цөеижхөтәқәа (органы пищеварения).....	66
Аҫы агәәҫара (полость рта).....	66
Абз (язык).....	67
Ахапыцқәа (зубы)	69
Ахәламшөы (глотка)	71
Ахәламшөчыда (пищевод)	71
Аца (желудок).....	72
Акьатеипа (тонкая кишка)	74
Жәәсамацәа акьатеи (двенадцатипёрстная кишка).....	74
Ацакьал зхоу акьатеипа (брыжеечная часть тонкой кишки).....	75

Ауадыхэкьатеи (ободочная кишка)	76
Ауахэа (прямая кишка).....	76
Агэатцэа (печень)	77
Аца иатцоу ауатала (поджелудочная железа)	79
Амгэацэа агэагэ (брюшина).....	80
Апсып лага-агага цэеижьхэтакэа (органы дыхания).....	80
Апынтца агэафара (полость носа).....	81
Акыркы (гортань).....	82
Акыркчыда (дыхательная горло-трахея)	83
Абронхкэа (bronхи)	83
Арпхакэа (легкие)	84
Азкатэаратэ-акэататэ цэеижьхэтакэа ртцакыра (органы мочеполовой системы)	85
Азкатэара ацэеижьхэтакэа (мочевые органы)	86
Ачачакэа (почки).....	86
Ачхэрамфангагакэа (мочеточники).....	86
Анкьапышта (мочевой пузырь)	87
Акэата цэеижьхэтакэа (половые органы)	88
Ахатца икэата ацэеижьхэтакэа (мужские половые органы)	88
Ахатца икэата афнытцкатэи ацэеижьхэтакэа	88
Ажэла уаталакэа, мамзаргы акаэагкэа (семенные железы, или яичко)	88
Акэаг ацрацшы (придаток семенной железы)	89
Ажэлатыгага цышьтакэа (семявыносящие протоки).....	89
Акэаг атца (семенной кантик).....	90
Ажэлатра пыткэыр (семенной пузырь).....	90
Ачхэра катэага аканал ацымшьхэы иатцанакуа ауаталакэа (железы луковичной части	91
мочеиспускательного канала)	91
Ахатца икэата адэахьтэи ацэеижьхэтакэа (наружные мужские половые органы).....	91
Ахатца ицыхцэы (мужской половой член)	91
Акэагтра (мошонка).....	92
Апцхэыс лыкэата ацэеижьхэтакэа (женские половые органы)	93

Апхэыс лыкэата афнытқатэи ацэеижьхэтақәа	93
Акэтагытрақәа (яичники)	93
Аказық абыкь, акэтагьмфангага абыкь (маточная труба, яицевод)	94
Акэтагытра ацрапшыы (придаток яичника)	95
Аказық (матка).....	95
Аказық акьлымшь (атыхэтеи) (влагалище)	96
Апхэыс лыкэата адэахьтэи ацэеижьхэтақәа	96
Акэата апышэ дукэа (большие срамные губы).....	96
Акэата апышэ хэыцкэа (малые срамные губы).....	97
Акьлымшь афышэта (преддверие влагалища).....	97
Акэмача (клитор).....	98
Апхэыс лычхэракатэага аканал (женский мочеиспускательный канал)	98
Агэыпхэыхшуатала, агэыпхэы (молочная грудная железа, или молочная железа)	99

V. АНЕРВТЦАРА (УЧЕНИЕ О НЕРВНОЙ СИСТЕМЕ)..... 101

Анервтэ еибаркыра (нервная система)	101
Ахадаратэ анервтэ еибаркыра (центральная нервная система).....	102
Ахбафлаша (головной мозг)	103
Абафлашаду (большой мозг).....	104
Агэыбжьбанытэи абафлаша (средний мозг).....	106
Ашьтахьтэи абафлаша (задний мозг).....	106
Иаазыхэхэоу абафлаша (продолговатый мозг).....	106
Абафлаша хэычы (мозжечок).....	106
Афықэахьтэи анервтэ еибаркыра (периферическая нервная система)	107

VI. АЦӘАНЫРРАТЦАРА 108

Ацәанырратэ цәеижьхэтақәа (органы чувств)	108
Ахэапшыга цәеижьхэта (орган зрения)	108
Абла агэы (глазное яблоко)	108
Абла агэы асаркьацшра змоу афәцара (стекловидная камера глазного яблока)	110

Абла ацхыраагзатә хәтақәа	111
(вспомогательные органы глаза).....	111
Азырфыга цәеижхәтәи (орган слуха)	113
афышәта-камыршшатә цәеижхәтәи	113
(преддверно-улитковый орган).....	113
Адәахьтәи алымҳа (наружное ухо)	113
Алымҳацә (ушная раковина)	113
Адәахьтәи алымҳацыфра (наружный слуховой проход)	114
Алымҳа агәагә, адаултә гәагә (барабанная перепонка)	115
Абжьаратәи алымҳа (среднее ухо).....	115
Адаултә гәафара (барабанная полость)	115
Азырфыга быкь (слуховая труба)	116
Азырфыга бафқәа (слуховые косточки).....	116
Ажьахәа (молоточек)	116
Апсынгыари (наковальня)	117
Ашькыл (стремя).....	117
Афнытқатәи алымҳа (внутреннее ухо).....	117
Абафәтә лабиринт (костный лабиринт)	117
Агәагәтә лабиринт (перепончатый лабиринт)	117
Агъамабага цәеижхәтақәа (органы вкуса).....	118
Аффыга цәеижхәтақәа (органы обоняния)	119
Ацәа (кожа).....	119
VII.АДАҚӘА ИРЫЗКУ АТЦАРА (УЧЕНИЕ О СОСУДАХ).....	123
Адақәа реибаркыра (сосудистая система)	123
Агәы (сердце)	123
Аргъа гәфышәта (правое предсердие)	125
Аргъа гәымгәа (правый желудочек)	125
Арма гәфышәта (левое предсердие)	126
Арма гәымгәа (левый желудочек)	126
Агәы атзы аифартәышья	127
Агәы ашьадақәа (сосуды сердца).....	128
Агәхарц (околосердечная сумка, перикард)	129
Ашьамфангага еибаркыра (кровеносная система).....	129

Ашьеикэшара мац адақәа (сосуды малого круга кровообращения) ...	129
Ашьеикэшара ду адақәа (сосуды большого круга кровообращения).....	130
Ашьеикэшара ду адацшьқәа (артерии большого круга кровообращения).....	131
Иџеиуа ададу (восходящая аорта)	131
Ададу архәа (дуга аорты).....	131
Илеиуа ададу (нисходящая аорта).....	132
Ахәдеи ахи рдацшьқәа (артерии шеи и головы).....	132
Азеипш арцәага дацшь (общая сонная артерия).....	132
Адәахьтәи арцәага дацшь (наружная сонная артерия).....	132
Аџнытцқатәи арцәага дацшь (внутренняя сонная артерия)	134
Абла адацшь (глазная артерия).....	135
Ахбаџлаша адацшьқәа (артерии мозга).....	135
Алтәжәџа атцақатәи адацшь (подключичная артерия)	135
Амахәар адацшьқәа (артерии верхней конечности).....	137
Аџытра адацшь (подкрыльцовая артерия)	137
Ажәџабаџ адацшь (плечевая артерия).....	137
Ашьәхәабаџ адацшь (лучевая артерия)	138
Амышьхәылтцбаџ адацшь (локтевая артерия).....	138
Ахәамц адацшьқәа (артерии туловища)	139
Агәчамасаара адацшьқәа (артерии таза)	141
Ашьәхәар адацшьқәа (артерии нижней конечности)	143
Ажәтә адацшь (бедренная артерия)	143
Ашьәмхы атцақатәи адацшь (подколенная артерия).....	144
Ашьаргәацәду ашьтахьтәи адацшь (задняя большеберцовая артерия)	145
Ашьаргәацәду ацхьатәи адацшь (передняя большеберцовая артерия)	145
Ашьеикэшара ду адаетцәақәа (вены большого круга кровообращения)	146
Амахәар адаетцәақәа (вены верхней конечности).....	148
Ахәамц адаетцәақәа (вены туловища)	149
Агәашәтә даетцәа аибаркыра (система воротной вены)	150

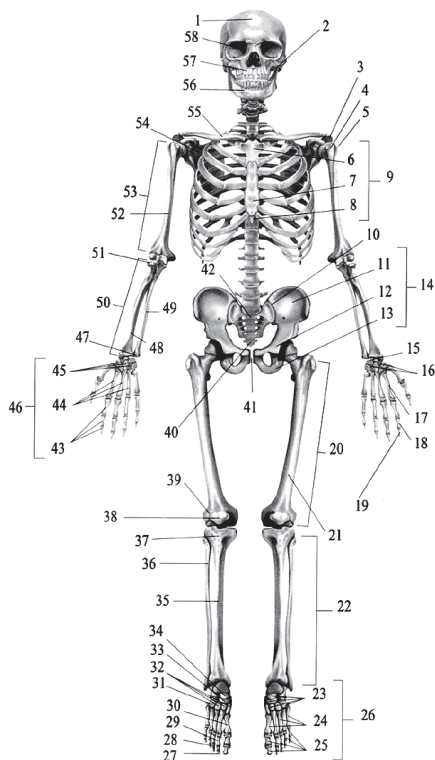
Агэчамасаара адаецэақэа (вены таза)	150
Ашьахэар адаецэақэа (вены нижней конечности)	151
Алимфатэ еибаркыра (лимфатическая система)	152
Аваныза (селезёнка)	153
Ахыбаџқэа рышэагаакэа (бжьаратэла)	154
Апцынтца ачыдарақэа.....	155
Апсуаа (ахацэа) рцэеижь ачыдарақэа (бжьаратэла)	155

VIII. АНАТОМИАТЭ ТЕРМИНҚЭА 156

<i>Аурыс-аңсуа-алатин ажэар.....</i>	<i>156</i>
<i>Хархэара зызуу алитература.....</i>	<i>182</i>
<i>Ашэжэы иану аркьяфрақэа ишырпхьатэу.....</i>	<i>186</i>

АБАӨРКЫРА (скелет)

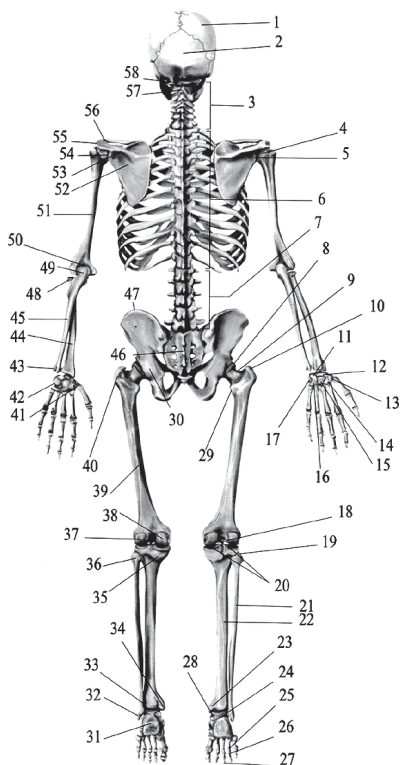
Асахыа 1. Ауафы ибаөркира иалоу абаөкэа (ацхыала)



1. Ахыбаө. 2. Цакатэи ацламхэа акэартэра. 3. Ажөашөақыа ахөиаа (акромион). 4. Ажөа ахэыгэра хэыч. 5. Ажөа ахэыгэра ду. 6. Агэышпыбаө амхаста. 7. Агэышпыбаө ахэамц. 8. Агэышпылымха. 9. Агэышпыбаө. 10. Агэчамакыапси акөкэылбаөиркэартэра. 11. Акөкэылбаө. 12. Аехэыбаө. 13. Атэартабаө. 14. Агэчамасаара абаө. 15. Ашөахэабаөтэ-ананыхэдатэ кэартэра. 16. Ананыхэда баөкэа рыбжыратэ кэартэра. 17. Ананыхэдатэ-амаөабаөтэ кэартэра. 18. Анацэхыркэара баөкэа ркэартэра. 19. Анацэа антэамтэагэти анацэхыркэара. 20. Ауатэа. 21. Ажэтэбаө. 22. Ашыаргэацэ. 23. Ашыапыхэда баөкэа. 24. Ашыахэөа абаөкэа. 25. Ашыацэхыркэара баөкэа. 26. Ашыапы (ашыаргэы) абаөкэа. 27. Аназараөтэи ашыацэхыркэарабаө.

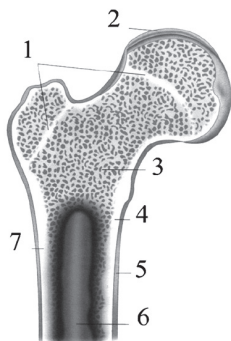
28. Абжыратэи ашыацэхыркэарабаө. 29. Ашыацэаөтэи ашыацэхыркэарабаө. 30. Актэи ашыахэөабаө. 31. Акубцшра змоу абаө. 32. Асалцшра баөкэа (хца). 33. Ашхэабаө. 34. Ажэылага баө. 35. Ашыаргэацэбаө ду. 36. Ашыаргэацэбаө хэычы. 37. Ашыаргэацэбаө ду ахэыгэра. 38. Ашыамхы адырдхабаө. 39. Ашыамхы акэартэра. 40. Апыхэбаө. 41. Аехэыбаөкэа реидгяларта. 42. Агэчамакыацс абаө. 43. Ахысга нацэа абаөкэа. 44. Амаөабаөкэа. 45. Ананыхэдабаөкэа. 46. Ананы абаөкэа. 47. Ананыхэдаакэартэра. 48. Ашөахэабаө. 49. Амышьхэылтцбаө. 50. Ацыжөа баөкэа. 51. Амышьхэылтц акэартэра. 52. Ажөабаө. 53. Ажөа. 54. Ажөашөақыа. 55. Алтэжөа. 56. Цакатэи ацламхэа абаө. 57. Ахацламхэа абаө. 58. Аблатра.

Асахъа 2. Ауафы ибафркыра иалоу абафкъа (ашьтахъала)



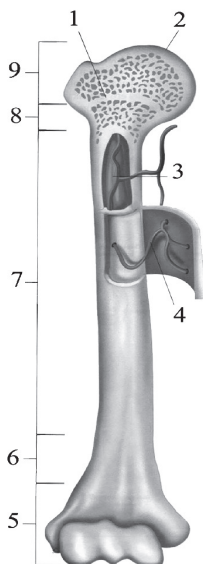
1. Ахѡабжабаѡ. 2. Ахѡдацъалбаѡ.
3. Абгашшара ахѡдатѡ хѡтаа. 4. Ажѡѡабаѡ аххѡычы. 5. Ажѡѡашѡакъа акъартѡратѡ ташѡашѡара.
6. Абгашшара агѡышптъѡ хѡта. 7. Абгашшара амакъахѡаратѡ хѡта.
8. Агѡчаimei ажѡтѡи ркъартѡра.
9. Ажѡтѡ ахѡда хѡычы. 10. Азыгатѡ ду.
11. Амзабжабаѡ. 12. Ашхѡацшра абаѡ.
13. Анапыхѡдеи анацѡхыби ркъартѡра.
14. Атрапециацшрабаѡ.
15. Абаѡхкъаз.
16. Атцѡахѡпшра баѡ.
17. Х-кѡакътак змоу абаѡ.
18. Ашьамхы акъартѡра.
19. Ашьаргѡацѡбаѡкъѡа рыбжъаратѡ къартѡра.
20. Ашьаргѡацѡбаѡду акъартѡратѡ хѡѡра.
21. Ашьаргѡацѡбаѡ хѡчы.
22. Ашьаргѡацѡбаѡ ду.
23. Ашьаргѡацѡи ашьапыхѡдеи ркъартѡра.
24. Ажѡылабаѡатцакатѡи акъартѡра.
25. Ашьахѡѡатѡ – ашьацѡхыркъаратѡ къартѡра.
26. Ахахътѡи

ашъацѡхыркъарабжъаратѡ къартѡра. 27. Атцыхѡахътѡи ашьацѡхыркъарабжъаратѡ къартѡра. 28. Ажѡылагабаѡ. 29. Азыгатѡ хѡчы. 30. Агѡчамасаара азыгатѡтѡ ташѡашѡара. 31. Ашьхѡабаѡ. 32. Адѡахътѡи ашьахѡырызыз. 33. Ашьаргѡацѡбаѡкъѡа реидхѡарта. 34. Аѡныткъатѡи ашьахѡырызыз. 35. Ашьаргѡацѡбаѡду аѡныткъатѡи ашьанзаа. 36. Ашьаргѡацѡбаѡ хѡычы аххѡычы. 37. Ажѡтѡ адѡахътѡи ашьанзаа. 38. Ажѡтѡ аѡныткъатѡи ашьанзаа. 39. Ихцъацъау ацѡахѡа. 40. Азыгатѡду. 41. Анацѡхыб акъартѡра. 42. Акарклашбаѡ. 43. Амышъхѡылтцбаѡ азазатѡ хѡѡаа. 44. Ашѡахѡабаѡ. 45. Амышъхѡылтцбаѡ. 46. Агѡчамакъапс абаѡ. 47. Акъѡкѡылбаѡ аика. 48. Ашѡахѡабаѡ ахы. 49. Амышъхѡылтцбаѡ амышъхѡылтцѡ хѡѡаа. 50. Амышъхѡылтц акъартѡра. 51. Ажѡѡабаѡ. 52. Ажѡѡашѡакъа. 53. Ажѡѡашѡакъа агѡыцѡ. 54. Ажѡѡахыр акъартѡра. 55. Ажѡѡашѡакъа ахѡѡаа (акромиион). 56. Ажѡѡашѡакъатѡ – алтѡжѡѡатѡ къартѡра. 57. Аѡбатѡи ахѡдатѡ къѡыркъѡыл (алыракѡыркѡыл). 58. Актѡи ахѡдатѡ къѡыркъѡыл (атлант).



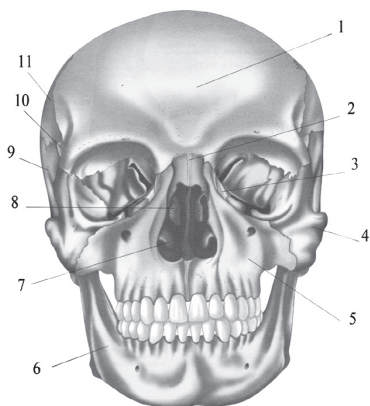
Асахья 3. Абаф шеифартгөү (ажөтө ахы еиофыхны)

1. Иеимашышыу азхартатө зонакөа. 2. Акөартөратө хөдыра. 3. Ашөымгьартө матөашьар (амаөахөара). 4,7. Абаф акьакьаракөа. 5. Абаф-цөа. 6. Абафлашатра агөафара.



Асахья 4. Абаф хөхөа (ажөабаф) ахөтөкөа

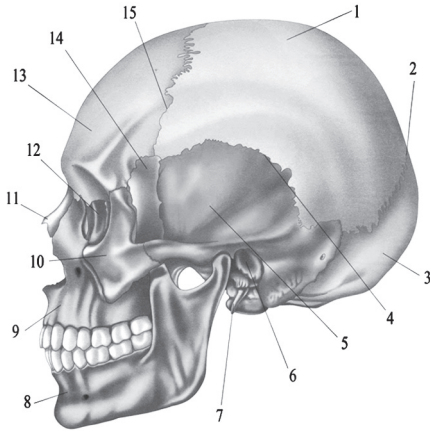
1. Ахөхтөи аепифизтө хөдырара // иахьазхауа азона. 2. Акөартөратө хөдыра. 3. Абафлашатра агөафара. 4. Ашьадакөа. 5. Атцыхөахьтөи аепифиз. 6. Аладахьтөи аметафиз. 7. Абаф ашшара (адиафиз). 8. Афадахьтөи аметафиз. 9. Ахөхтөи аепифиз.



Асахья 5. Ахьбаф апхьатөи абафкөа

1. Алахьбаф. 2. Ацынтцабаф. 3. Алагьрзбаф. 4. Азамфабаф. 5. Ахацламхөа абаф (хьхьтөи ацламхабаф). 6. Цөкатөи ацламхөабаф. 7. Ацынтца цөкатөи амыдагыцөа. 8. Ацынтца хьхьтөи амыдагыцөа. 9. Аргөцыстабаф. 10. Асалцшрабаф. 11. Ахөабжабаф (ацьамбаф).

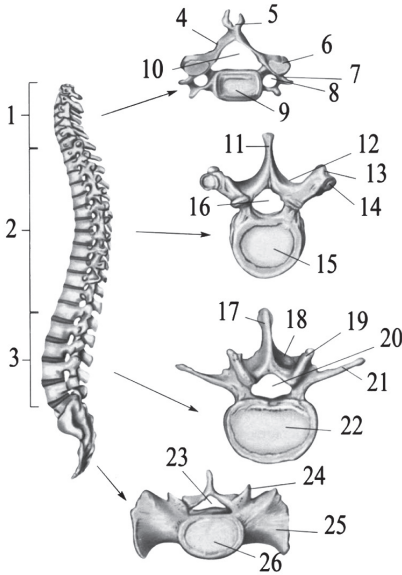
Асахъа 6. Ахыбао армарахътѣи аган абаоқѣа



1. Ахѣабжабао // ацъамбао. 2. Аламбдапшра змоу азахырста. 3. Ахѣацъалбао. 4. Аканпшра змоу азахырста. 5. Аргѣтыстабао. 6. Адѣахътѣи алымхѣатыѣора (алымхѣ акылтѣѣара). 7. Азѣапшра хѣиѣа. 8. Цѣкатѣи ацламхѣабао. 9. Ахацламхѣа абао (хыхътѣи ацламхѣабао). 10. Азамѣабао. 11. Ацынтѣабао. 12. Ашышбао. 13.

Алахъбао. 14. Асалпшрабао амтѣѣыжѣѣа ду. 15. Ахыркрѣатѣ захырста.

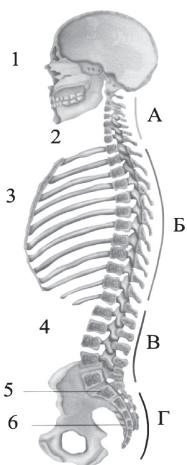
Асахъа 7. Абгашшарѣи, уи злыху акѣыркѣылкѣѣи



А – ахѣдатѣ кѣыркѣыл;
Б – агѣбыцѣатѣ кѣыркѣыл;
В – амакѣѣахѣѣаратѣ кѣыркѣыл;
Г – агѣчамакѣѣац злыху акѣыркѣыл

1,2,3 – абгашшара аѣахѣаларакѣѣа. 1-3 – алордозкѣѣа – апхъѣака ирхоу аѣахѣаларакѣѣа. 2 – акифоз – ашыѣахъѣака ирхоу аѣахѣалара. 4,12,18 акѣыркѣыл архѣѣакѣѣа. 5,11,17 акѣыркѣыл ахѣиѣа цѣркѣѣа. 6. Акѣыркѣыл акѣѣартѣратѣ хѣиѣа. 7,13,21 акѣыркѣылкѣѣа нададатѣи рыхѣиѣаакѣѣа. 8. Акѣыркѣылтѣѣ шъѣацкѣѣа ркылтѣѣара. 9,15,22 акѣыркѣылкѣѣа рхѣамцкѣѣа. 10,16,20 абгашшаратѣ (абга ахѣырштѣѣи) кылтѣѣаракѣѣа. 14. Акѣыркѣыли авѣцъыси ркѣѣартѣра. 19. Хыхътѣи акѣѣартѣратѣ хѣиѣа. 23. Агѣчамакѣѣац ахѣырштѣѣи кылтѣѣара. 24. Агѣчамакѣѣац акѣѣартѣратѣ хѣиѣа. 25. Агѣчамакѣѣац аварѣхътѣи аилаѣара. 26. Агѣчамакѣѣац злыху акѣыркѣыл ахѣамц.

26. Агѣчамакѣѣац злыху акѣыркѣыл ахѣамц.



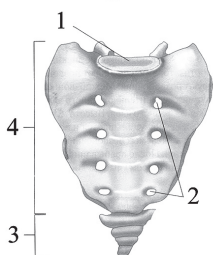
Асахъа 8. Абгашшара ахѣтакѣеи аѣахѣаларакѣеи

А – ахѣдаѣтѣи алордоз. Б – агѣбыѣаѣтѣи акифоз.

В – амаѣѣаѣхѣараѣтѣи алордоз.

Г – агѣчамаѣѣаѣс аѣтѣи акифоз

1. Ахъыбаѣ еиѣыхны.
2. Ахѣдатѣ кѣыркѣылкѣа (1-7).
3. Агѣбыѣатѣ кѣыркѣылкѣеи (1-12) аватѣаракѣеи.
4. Амаѣѣаѣхѣаратѣ кѣыркѣылкѣа (1-5).
5. Агѣчамаѣѣаѣс акѣыркѣылкѣеи (1-5) агѣчамаѣсаареи.
6. Апыхѣбаѣ акѣыркѣылкѣа (3,4).

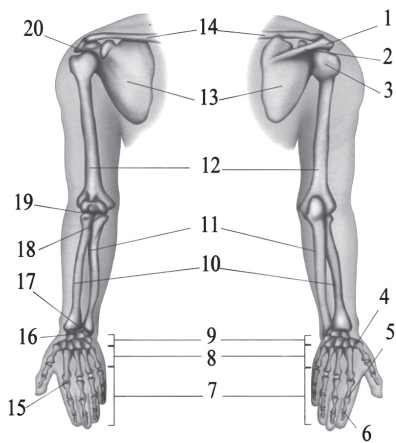


Асахъа 9. Агѣчамаѣѣаѣс абаси апыхѣбаси (раѣхъала)

1. Агѣчамаѣѣаѣс ашьѣта.
2. Агѣчамаѣѣаѣс акылѣѣтарѣстакѣа.
3. Апыхѣбаѣ.
4. Агѣчамаѣѣаѣс ахѣамѣ.

Асахъа 10. Амахѣар абасѣркыра

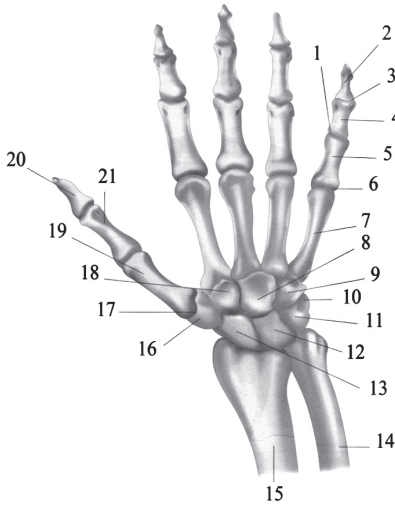
А – аѣхъала; Б – ашьѣахъала



1. Ажѣѣашѣаѣѣа ахѣиаа (акромѣон).
2. Ажѣѣашѣаѣѣа агѣыѣѣ (ахѣѣѣѣѣ).
3. Ажѣѣабас ахы.
4. Актѣи анаѣѣа (анаѣѣхыѣ) амаѣабаси анаѣѣхыркѣарабаси рѣартѣра.
- 5,6. Анаѣѣхыркѣара басѣѣа (I, II, III).
7. Анаѣѣаѣѣа рыбасѣѣа.
8. Амаѣѣа абасѣѣа.
9. Анапыхѣѣа абасѣѣа.
10. Ашьѣахѣабасѣѣа.
11. Амышъхѣылѣѣбасѣѣа.
- 10,11. Апыѣѣѣа басѣѣа.
12. Ажѣѣабасѣѣа.
13. Ажѣѣашѣаѣѣа.
14. Алѣѣѣѣѣ.
15. Амаѣѣеи анаѣѣхыркѣареи рѣартѣра.
16. Ашьѣахѣабаси анапыхѣѣабасѣѣеи рѣартѣра.
17. Амышъхѣылѣѣбаси ашьѣахѣабаси ѣѣатѣи рѣартѣра.
18. Амышъхѣылѣѣбаси ашьѣахѣабаси хыхъѣи рѣартѣра.
19. Амышъхѣылѣѣ акѣартѣра.
20. Ажѣѣахыркѣартѣра.

10,11. Апыѣѣѣа басѣѣа. 12. Ажѣѣабасѣѣа. 13. Ажѣѣашѣаѣѣа. 14. Алѣѣѣѣѣ. 15. Амаѣѣеи анаѣѣхыркѣареи рѣартѣра. 16. Ашьѣахѣабаси анапыхѣѣабасѣѣеи рѣартѣра. 17. Амышъхѣылѣѣбаси ашьѣахѣабаси ѣѣатѣи рѣартѣра. 18. Амышъхѣылѣѣбаси ашьѣахѣабаси хыхъѣи рѣартѣра. 19. Амышъхѣылѣѣ акѣартѣра. 20. Ажѣѣахыркѣартѣра.

Асахьа 11. Анапыхэдеи амаҕеи рыбаѡкэа

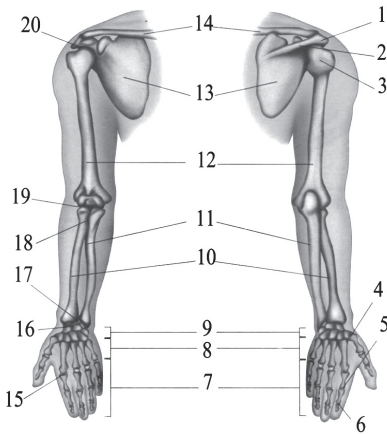


1. Ахахьтэи (аѡазарахьтэи) анацэ-хыркэарабжьаратэ кэартэра.
2. Атцыхэахьтэи (алазараѣтэи) анацэ-хыркэарабаѡ.
3. Атцыхэахьтэи анацэ-хыркэарабжьаратэ кэартэра.
4. Ахэбатэи анацэа (анацэкьыс) аѡбатэи анацэхыркэарабаѡ.
5. Ахэбатэи анацэа (анацэкьыс) ашьтаѣтэи анацэхыркэарабаѡ.
6. Амаҕеабаѡи анацэхыркэарабаѡи ркэартэра.
7. Анапы ахэбатэи амаҕеабаѡ.
8. Абаѡ хкэаз.
9. Атцэахэбаѡ.
10. Акаркляш-баѡ.
11. Х-кэакьк змоу абаѡ.
12. Амзабжабаѡ.
13. Ашхэацшрабаѡ.
14. Амышьхэылтцбаѡ.
15. Ашэахэабаѡ
16. Атрапециацшра змоу абаѡ.
17. Актэи анацэа (анацэхьыб) амаҕеабаѡи анапыхэдеи ркэартэратэ кылхара.
18. Атрапециацшра змоу абаѡ.
19. Анацэхьыб актэи амаҕеабаѡ.
20. Анацэхьыб алазараѣтэи (атцыхэаѣтэи) анацэхыркэарабаѡ.
21. Анацэхьыб аѡазарахьтэи (ахахьтэи) анацэхыркэарабаѡ

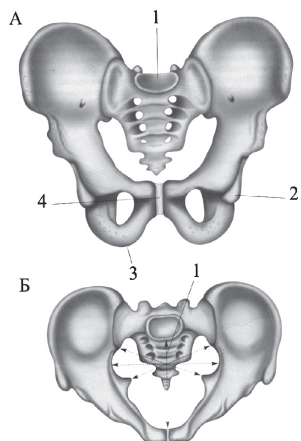
Асахьа 12.

Амахэар абаѡркыра

А – аҕьхала; Б – ашьтаҕьхала



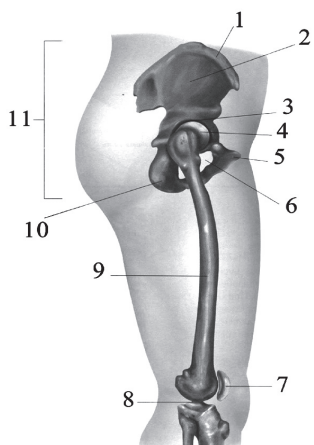
1. Ажэѡашэакьа аҕеиаа (акромион).
2. Ажэѡашэакьа агэыцэ (ахэтцэы).
3. Ажэѡабаѡ ахы.
4. Актэи анацэа (анацэхьыб) амаҕеабаѡи анацэхыркэарабаѡи ркэартэра.
- 5,6. Анацэхыркэарабаѡкэа (I, II, III).
7. Анацэақэа рыбаѡкэа.
8. Амаҕеа абаѡкэа.
9. Анапыхэда абаѡкэа.
10. Ашэахэабаѡ.
11. Амышьхэылтцбаѡ.
- 10,11. Аць-жэѡа баѡкэа.
12. Ажэѡабаѡ.
13. Ажэѡашэакьа.
14. Алтэжэѡа.
15. Амаҕеи анацэхыркэареи ркэартэра.
16. Ашэахэабаѡи анапыхэдабаѡкэеи ркэартэра.
17. Амышьхэылтцбаѡи ашэахэабаѡи тцакатэи ркэартэра.
18. Амышьхэылтцбаѡи ашэахэабаѡи хьыхьтэи ркэартэра.
19. Амышь-хэылтц акэартэра.
20. Ажэѡахыр акэартэра.



Асахья 13. Ахатцеи апцхэыси рыгэчамасаара абаѡқѡа реиѣырцш

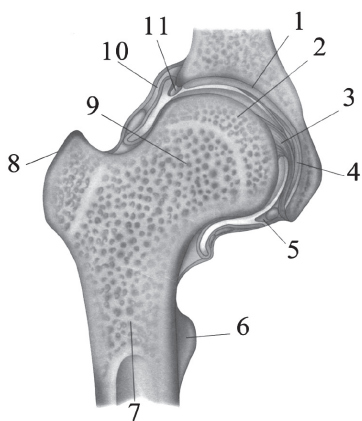
А – ахаѣа итэы; Б – ацхэыс лтэы
(Аѣѡақѡа рыла иарбоуп апцхэыс лыхшара
иура зырмарио атѡарақѡа)

1. Агэчамаѡаѡс абаѡ. 2. Ажэтэ(баѡ) ахы
ахьтатэѡ аѡэартэра аташэашэара. 3. Аргьа-
рахьтэи аѣхэыбаѡ. 4. Аѣхэыбаѡқѡа реила-
гьарта (асимфизис).



Асахья 14. Ауатэеи агэчаеи рыбаѡқѡа

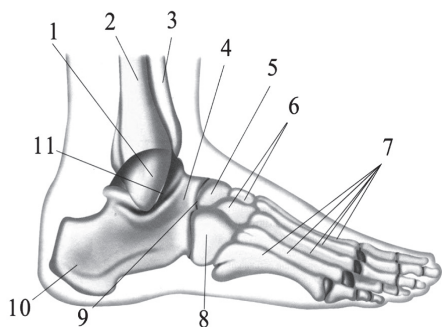
1. Аѡѡкэылбаѡ аика. 2. Аѡѡкэылбаѡ. 3.
Агэчамасаареи ажэтэбаѡи рѡэартэра. 4.
Ажэтэ ахы. 5. Аѣхэыбаѡ. 6. Аркыга кыл-
тэара. 7. Ашьамхдырдха. 8. Ашьамхы
аѡэартэра. 9. Ажэтэ(баѡ) адиафиз. 10.
Атэартабаѡ. 11. Агчэамасаара абаѡ.



Асахья 15. Агэчаеи ажэтэи рѡэартэра

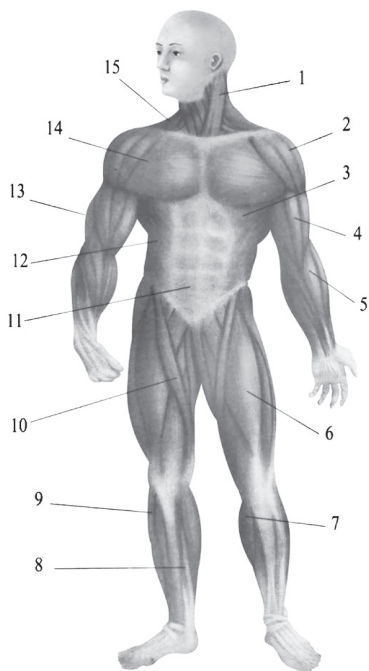
1. Ажэтэбаѡ ахы ахьтатэѡ аѡэартэра
ахэдыра. 2. Ажэтэбаѡ ахы. 3. Ажэтэ-
баѡ акыдхэалага. 4. Аѡэартэра аташэашэара. 5. Ажэтэ аѡэартэра тѡа-
тэи хыхьтэи аѡышэ. аѡышэ. 6. Ажэ-
тэбаѡ азыгатэ хэчы. 7. Ажэтэбаѡ
адиафиз. 8. Ажэтэбаѡ азыгатэ ду. 9.
Ажэтэбаѡ ахэда. 10. Ажэтэ аѡэартэ-
ратэ макэан. 11. Ажэтэ аѡэартэра.

Асахъа 16. Ашьапы абаѡкъа (аргъа шъапы, адѡахътѡи аганала)



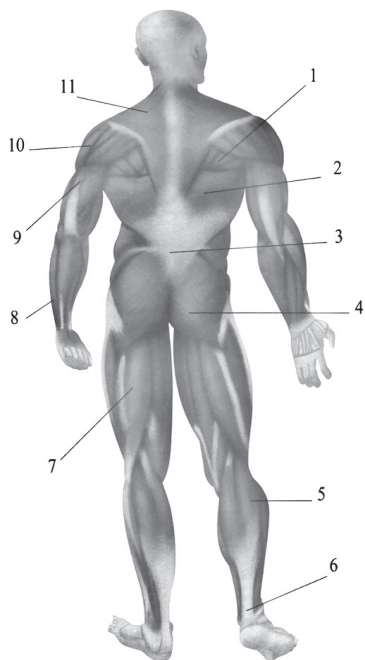
1. Адѡахътѡи ашьапхѡырзыз.
2. Ашьаргѡацѡбаѡ хѡчы антѡамта.
3. Ашьаргѡацѡбаѡ ду антѡамта.
4. Ажѡылага баѡ.
5. Ашхѡацшра змоу абаѡ.
6. Асалцшра змоу абаѡкъа (ѡба).
7. Ашьахѡѡа абаѡкъа (хѡба).
8. Акубцшра змоу абаѡ.
9. Ажѡылагабаѡи ашхѡабаѡи рѡѡартѡра.
10. Ашьхѡабаѡ.
11. Ашьаргѡацѡи ашьапи рѡѡартѡра.

АЖЪЫШѡАҚѡА



Асахъа 17. Ауаѡы иапцхъатѡи ижъышѡақѡа

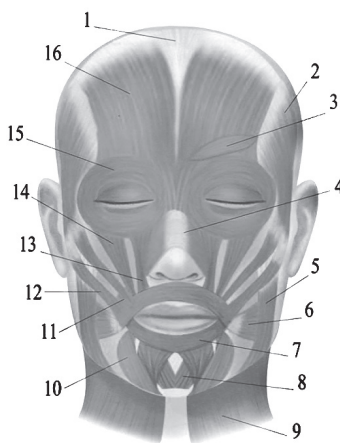
1. Агѡышцъыбаѡѡтѡ-алтѡѡѡѡтѡ-акык-мацѡацшратѡ жъышѡа.
2. Адельтацшра жъышѡа.
3. Ацқѡа змоу апцхъатѡи ажъышѡа.
4. Ѡ-хык змоу ажѡтѡ ажъышѡа.
5. Ажѡѡбаѡи – ашѡахѡабаѡи ржъышѡа.
6. Цшь-хык змоу ажѡтѡ ажъышѡа.
7. Х-хык змоу ашьаргѡацѡ ажъышѡа.
8. Ашѡиақцшра жъышѡа.
9. Ашьаргѡацѡ хѡычтѡи жъышѡақѡа.
10. Азыхыѡѡѡа ржъышѡа.
11. Амгѡацѡа ажъышѡа иаша.
12. Амгѡацѡа адѡахътѡи ажъышѡа кынаа.
13. Х-хык змоу ажѡѡа ажъышѡа.
14. Агѡышцъы ажъышѡа ду.
15. Атрапециацшра жъышѡа.



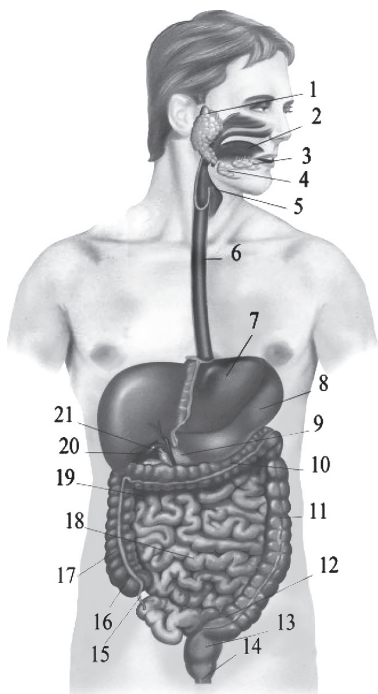
Асахъа 18. Ауафы ишьтахьтэи ижьышэақэа

1. Ажэѡашэақъа агэыцэ атцакатэи ажышэа.
2. Азқэа ажышэа къақъаза.
3. Абгазарей агэбыцей рыхкъа гэагэа (фасция).
4. Атэарта ажышэа ду.
5. Ѡ-хык змоу ажыетдэа.
6. Х-хык змоу ашьаргэацэ ажышэа ашьхэатэ дашра (Ахилл идаш).
7. Ѡ-хык змоу ажэтэ ажышэа.
8. Анацэақэа реитцыхга жышэа.
9. Х-хык змоу ажэѡа ажышэа.
10. Адельтацшра жышэа.
11. Атрапециацшра жышэа.

Асахъа 19. Амимикатэ жышэақэа



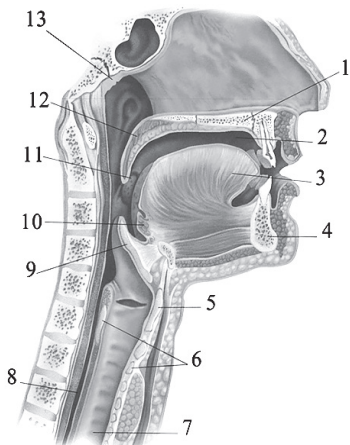
1. Адаштэ кэалзхылца.
2. Аргэтыстеи аѡабжеи ржышэа.
3. Аблацьымшькэа реимарцахэга ажышэа.
4. Апынтца ажышэа.
5. Акакага (ажахэага) жышэа.
6. Азамѡа ажышэа.
7. Афыркыара иафыкэыршоу ажышэа.
8. Ацламкэыгэ ажышэа.
9. Ацэатцафэтэи ахэда ажышэа.
10. Афыркыара акэакъ лазыркэуа ажышэа.
11. Азамѡабаѡ ажышэа ду.
12. Аччага жышэа.
13. Хыхьтэи ақышэ аѡахага жышэа.
14. Азамѡабаѡ ажышэа хэыч.
15. Абла иафыкэыршоу ажышэа.
16. Ахыбаѡ иақэу ажышэа алахьтэ хэтаа.



Асахьа 20.

Афатгэырсага цэеижьхэтақәа

1. Алымха иапну ағытпаз уатала.
2. Ағы агәафара итоу абз, ахапыцқәа.
3. Абзатқатәи ағытпаз уатала.
4. Цқатәи ацламхәа атқатәи ағытпаз уатала.
5. Ахәламшәа.
6. Ахәламшәчыда (афатәмғангага).
7. Агәатәа.
8. Аца (амгәа).
9. Аца иатцоу ауатла.
10. Ауадыхәкәтеи надаадатәи ахәта.
11. Ауадахәкәтеи илбаауа ахәта.
12. Асигмапшра змоу ауадыхәкәтеи ахәта.
13. Ауахәа шәпа.
14. Адәахьцарта.
15. Ахәчацшра змоу ахәиаахәыгь (аппендикс).
16. Акьатеилашә.
17. Ауадыхәкәтеи иөеиуа ахәта.
18. Ақәкәыл атқатәи акьатеи.
19. Акьатеипа.
20. Азтра.
21. Жәафамәцәа ркьатеи.

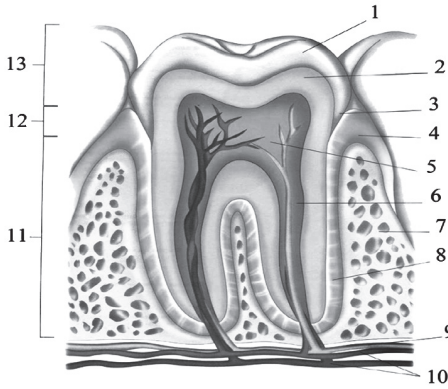


Асахьа 21.

Ағы агәафареи хәламшәи

1. Ағытпажәәсан кьакьа (абаәтә ғытпажәәсан).
2. Ағы агәафара (ағытпа).
3. Абз.
4. Цқатәи ацламхәабаә ахтәастә.
5. Асаңар хәыдыра (акьыркмыць).
6. Азыгмацәаз цшра хәдыра.
7. Акьыркчыда (атрахеиа).
8. Ахәламшәчыда (афатәмғангага).
9. Акьыркхагыла хәдыра.
10. Абзтә хәдатагыла.
11. Ағытпажәәсантә хәдатагыла.
12. Ағытпажәәсан тата.
13. Ахәламшәа атқьа.

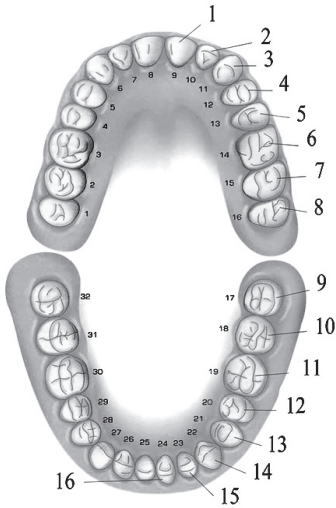
Асахъа 22. Ахапыц ахѣтақәа



1. Ахапыц аемаль // ауадыш.
2. Ахапыц адентин.
3. Ахапыци ахапыцжи реиларсырта.
4. Ахапыцжы.
5. Ахапыц атамтамра.
6. Ахапыц ашыапы аканал.
7. Ацламхѣабаѣ.
8. Ахапыц абаѣѣа.
9. Ахапыц анерв.
10. Ашыадақәа.
11. Ахапыц ашыапы.
12. Ахапыц ахѣда.
13. Ахапыц ахагыла.

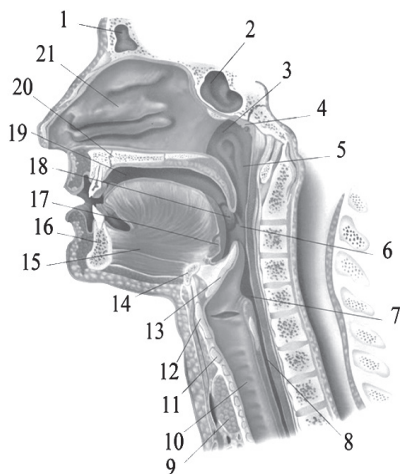
Асахъа 23. Зѣызымцсахуа (еснагътѣи) ахапыцқәа

(асахъаѣ иарбоуп 1 инаркны 32 ркынза ахапыцқәа ирзалху анатомиятә номерқәа, 1-8 – хыхътѣи ахапыцқәа; 9-16 – џақатѣи ахапыцқәа)



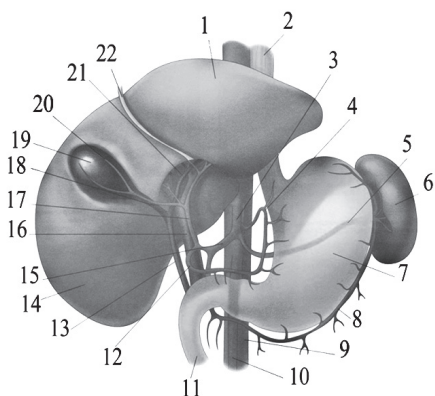
1. Агѣтантѣи ацхага хапыц (7-8 шықәса).
2. Аварахътѣи ацхага хапыц (8-9 шықәса).
3. Алац // абџьархапыц (11-12 шықәса).
4. Актѣи аахапыц (9-10 шықәса).
5. Аѣбатѣи аахапыц (10-12 шықәса).
6. Актѣи аахапыцду (6-7 шықәса).
7. Аѣбатѣи аахапыцду (12-13 шықәса).
8. Аачыц // ахпѣтѣи аахапыцду (17-21 шықәса).
9. Аачыц // ахпѣтѣи аахапыцду (17-21 шықәса).
10. Аѣбатѣи аахапыцду (11-13 шықәса).
11. Актѣи аахапыцду (6-7 шықәса).
12. Аѣбатѣи аахапыц (11-12 шықәса).
13. Актѣи аахапыц (9-10 шықәса).
14. Алац // абџьархапыц (9-10 шықәса).
15. Аварахътѣи ацхага хапыц (7-8 шықәса).
16. Агѣтантѣи ацхага хапыц (7-8 шықәса).

Асахъа 24. Ахэламшэы, афы, апынтца, акыркы ргэафарақәа

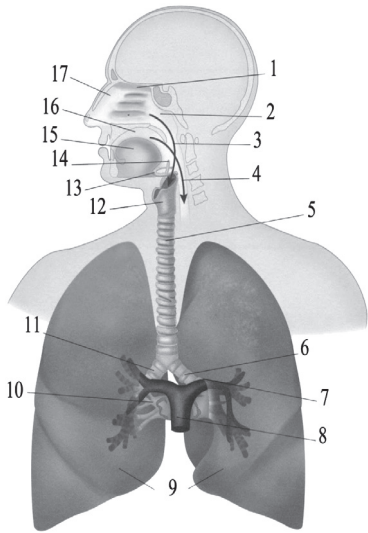


1. Алахъбаф афыттра. 2. Асалпшрабаф афыттра. 3. Ахоанақәа. 4. Ахэламшэа атагыла. 5. Апынтцахэламшэа. 6. Афыхэламшэа. 7. Акыркыхэламшэа. 8. Ахэламшэчыда (афатэмфангага). 9. Асапар уатала. 10. Атрахеиа (акыркчыда). 11. Азыгмацэазпшра хэдыра. 12. Асапарпшра хэдыра (акыркмыць). 13. Акыркхагыла. 14. Абз ацкактәи абаф. 15. Абз ашьаҭа. 16. Цақатәи ацламхэа. 17. Абз ақәгыла. 18. Афытцажәфан атагыла. 19. Афы агәафара. 20. Афытцажәфан къакъа. 21. Апынтца агәафарафәтәи амыдагыцәақәа.

Асахъа 25. Агәатцәа, азтра, аваныза, аца



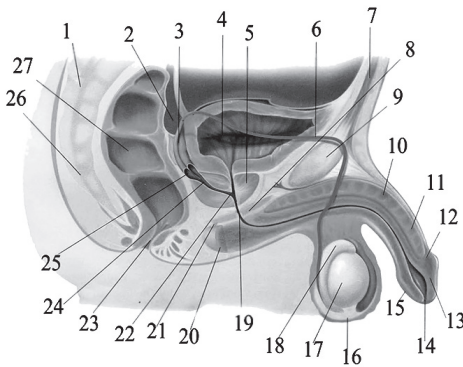
1. Агәатцәа армарахьтәи ахәҭа. 2. Ахэламшэчыда (афатэмфангага). 3. Аграхьы инеиуа ашьададу. 4. Аца армарахьтәи адапшь. 5. Аваныза адапшь. 6. Аваныза. 7. Аца (амгәа). 8. Аца армадапшь. 9. Ададу. 10. Ацакьалтцгaxyхьтәи адапшь. 11. Жәафамцәа ркьатей. 12. Аца аргьарахьтәи адапшь. 13. Азеипштә азцышьҭа. 14. Агәатцәа аргьарахьтәи ахәҭа. 15. Азеипштә агәатцәа адапшь. 16. Агәашәтә даецәа. 17. Агәатцәа адапшь. 18. Аз златыцүа ацышьҭа. 19. Азтра. 20. Азтрахь инеиуа адапшь. 21. Агәатцәа аз злалтцүа ацышьҭа. 22. Амаганапшра змоу агәатцәа акыдхәалага.



Асахыа 26. Ацсып лагаѡагага цѡеижьхѡтақа

1. Афѡы зкуа акантлахкыа. 2. Ахѡламшѡа. 3. Ацсыпцарта амѡа. 4. Афатѡцарта амѡа. 5. Акыркчыда (атрахеиа). 6. Армаракытѡи абронх хада. 7. Арпѡа аталарта (агѡашѡ). 8. Арпѡа адапшы. 9. Арпѡақѡа (армеи аргѡеи). 10. Арпѡа адаетѡақѡа. 11. Аргъарахытѡи абронх хада. 12. Акыркы. 13. Абз атѡаѡтѡи абѡа. 14. Акыркхагыла хѡдыра. 15. Абз. 16. Аѡы агѡаѡара. 17. Апынтѡа агѡаѡара.

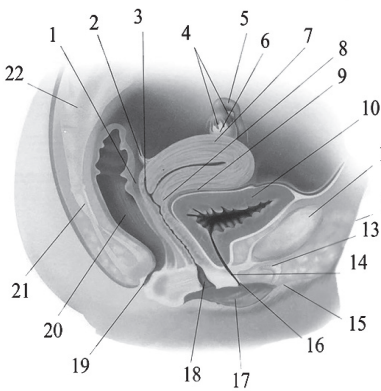
Асахыа 27. Ахатѡа икѡатѡа ацѡеижьхѡтақа



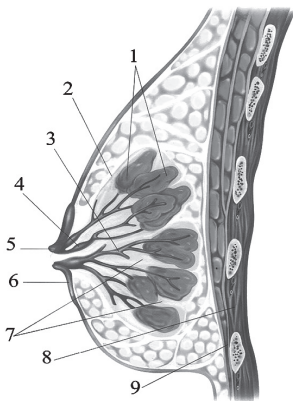
1. Агѡчамакыапс абѡа. 2. Ауахѡашѡпеи анкыапыштеи ырыбжыѡу агѡаѡара. 3. Ажѡла зѡу апыткѡыр. 4. Анкыапышта. 5. Ачыркѡа уатала. 6. Ажѡлатыгага цышыта. 7. Ацыхцѡы злакнахау аидхѡалага атѡа. 8. Атѡгѡы (аѡабжыарз) надаада жышыѡа тѡаула. 9. Аѡхѡыбаѡқѡа реимагъарта. 10. Ацыхцѡы амаѡаѡара. 11.

Ацыхцѡы. 12. Ацыхцѡы ахкѡыршара. 13. Ацыхцѡы ахы. 14. Ачхѡра царта аканал адѡахытѡи акылтѡѡара. 15. Ацыхцѡы ацѡеизытѡѡара. 16. Акѡагътра. 17. Акѡагъ (ажѡлатра). 18. Акѡагъ ацрапшыы. 19. Ачхѡра царта аканал. 20. Ацыхцѡы ацымшышы. 21. Купер иуатала. 22. Ачхѡра царта ачыркѡа уатала ахѡта. 23. Адѡахыцарта. 24. Ажѡла тызго ацышыта. 25. Ажѡла тызго ацышыта атѡаарта. 26. Апыхѡбаѡ. 27. Ауахѡашѡпа.

Асахъа 28. Ацхэыс лыкэата ацэеижхэтақәа

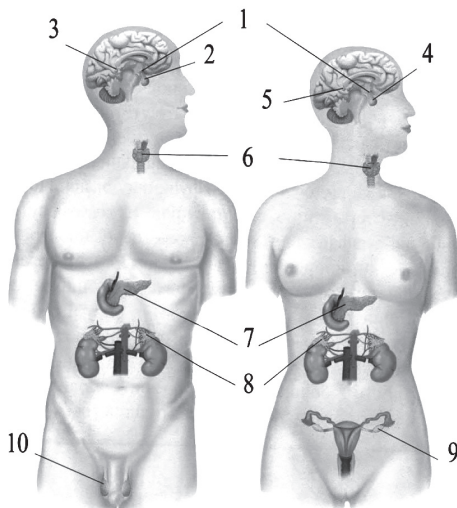


1. Ауахэеи анкыапыштѳеи рыбжьа-раҭацэыра (Дуглас иеиужьра).
2. Агэчамакыапси аказықи реидхэалага атҭа.
3. Акылымшь ашьтахьтѳеи атҭкыа.
4. Аказықтѳеи труба ачыхэқәа.
5. Аказық атруба.
6. Акѳетагытра.
7. Аказық.
8. Аказық ахѳа.
9. Анкыапыштѳеи аказықи рыбжьарафѳеи атѳаулара.
10. Анкыапыштѳа.
11. Аехэыбафқәа реилагыарта (асимфиз).
12. Аехѳып.
13. Акѳамача (аклитор).
14. Ачхѳера ацарта аканал.
15. Акѳата апышѳеи ду.
16. Ачхѳера ацарта аканал афышѳеи.
17. Акѳата апышѳеи хѳчы.
18. Аказық акылымшь.
19. Адѳахьцарта.
20. Ауахэашѳа.
21. Апыхѳабафқәа.
22. Агэчамакыапси абаф.



Асахъа 29. Агѳыпцхэыи аиѳартгѳышьа

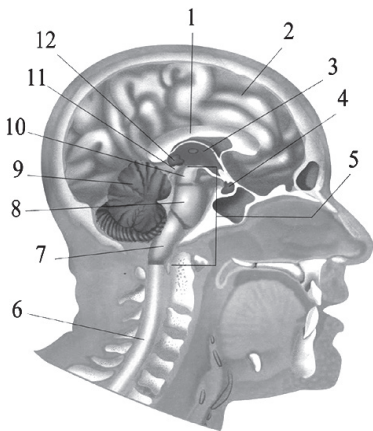
1. Ахш зырѳеи ауаталақәа.
2. Ауаталақәа рыкнахага атҭа.
3. Ахш цышьта.
4. Ахш еицарта (афыгытра).
5. Акыкмацѳеи (акыка).
6. Акыка афыкѳырыша.
7. Ашшақәа.
8. Агѳыпцхэыи ажышьа ду.
9. Агѳыпцхэыи ажышьа ду акѳырыша.



Асахъа 30. Аонытцаршыра уаталақәа

*А – ахаїа ицәеижъ аїны
Б – аїхәыс лцәеижъ аїны*

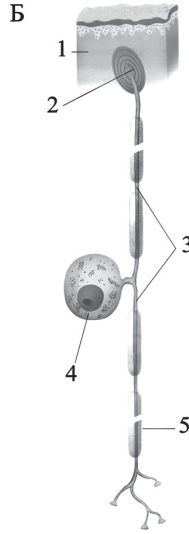
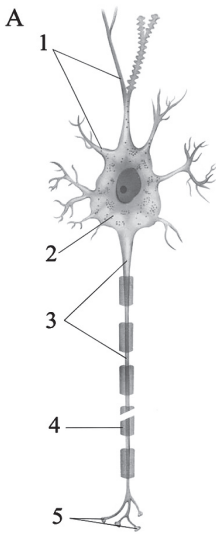
1. Агипоталамус. 2,4. Агипо-
физкәа. 3,5. Ацсагьцшра уата-
лақәа. 6. Асацар уатала. 7. Аца
иатцоу ауатала. 8. Ачаца иакәу
ауаталақәа. 9. Акәтагьтра. 10.
Ажәлатра (акәагь).



Асахъа 31. Ахбафлаша ахәтақәа

1. Имсарку//изагьарку ацәеижъ. 2. Ах-
бафлашаду ашарбжа. 3. Абжьаратәи
ахбафлаша. 4. Агипофиз. 5. Ахбафлаша
агәыцә. 6. Абгашшара ахәыршы. 7. Ах-
бафлаша хәхәа. 8. Ацха. 9. Ахбафлаша
хәчы. 10. Агәыбжьанытәи ахбафла-
ша. 11. Ахбафлаша азымфангага. 12.
Ацсагь ацшра змоу ауатала (аеппи-
физ).

АНЕРВЦАРА



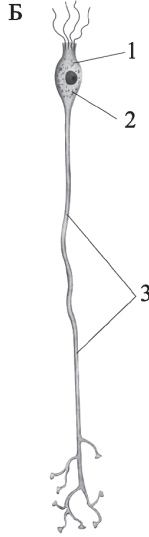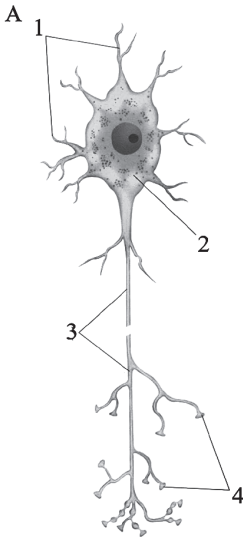
Асахьа 32. Анервтэ хэацқэа реиѣартэышыақэа

А – Ахбаѣлашаду ашарбжа ахкьа злыху анервтэ хац

1. Анервтэ хац аѣиаакэа. 2. Анервтэ хац ахэамц. 3. Анервтэ рахэыцқэа. 4. Амиелинтэ кэырша. 5. Асинаптапнытэи антэамтэ

Б – Абгашшара ахэыршы иамоу аганглиа злыху анервтэ хац

1. Ацэеижь иакэу ацэа. 2. Арецептор. 3. Анервтэ рахэыцқэа. 4. Анервтэ хац ахэамц. 5. Амиелинтэ кэырша.



Асахьа 33. Иеиуеипшым анервтэ хацқэа реиѣартэышыақэа

А – Зхала икоу анервтэ еибаркыра злыху ахац ахэтақэа

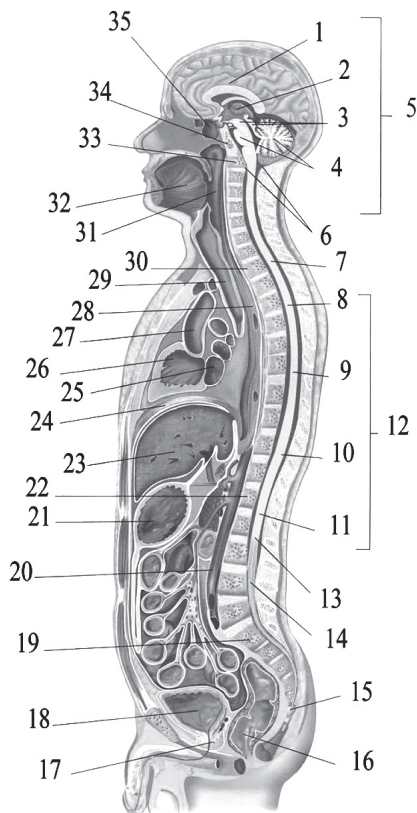
1. Анервтэ хац аѣиаакэа. 2. Анервтэ хац ахэамц. 3. Анервтэ рахэыцқэа. 4. Асинапстэ нтэамтэ аекэыкэ.

Б – афѣыкра ахьымѣагысуа аынцэ аканцлахкьа иалоу анервтэ хац ахэтақэа

1. Анырратэ нервтэ хац. 2. Ахац ахэамц. 3. Анервтэ рахэыцқэа.

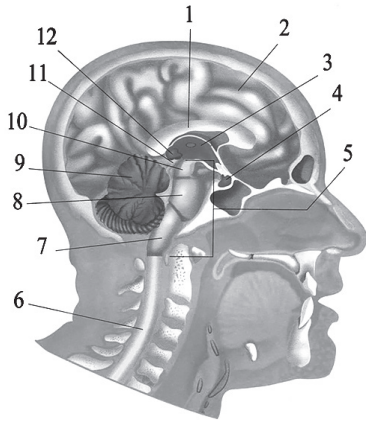
Асахьа 34. Ацентртә нервтә еибаркыреи егырт ацәеижьыхәтәқәеи

(ахьи ахәдеи ахәамци шеимоу; иешоьхны)



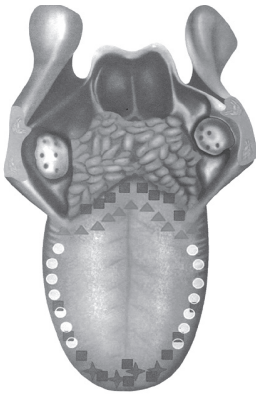
1. Ахбафлаша акәымпылбжа// ашарбжа. 2. Абжьаратәи ахбафлаша. 3. Агәыбжьанытәи ахбафлаша. 4. Ахбафлаша хәхәеи ахбафлаша хәычи. 5. Ахбафлаша. 6. Ахәдацъал акылтцәара ду. 7. Абгашшара ахәыршы ахәдатә хәтә. 8. Абгашшаратә канал. 9. Абгашшара ахәыршы агәышптәи хәтә. 10. Абгашшара ахәыршы амақәахәаратә хәтә. 11. Абгашшара ахәыршы агәчамакьацстә хәтә. 12. Абгашшара ахәыршы. 13. Абгашшара ахәыршы антцәамтәфтәи аконус. 14. «Аеы атдыхәа» захьзу абгахәырштә нервкәа рынтцәамтәтә шытцәра. 15. Апыхәбаф. 16. Ауахәашәпа. 17. Ацыркәа уатала. 18. Анкьапышта. 19. Агәчамакьацс злыху актәи акәыркәыл. 20. Амгәацәа итысуа ададу. 21. Аца//амгәа. 22. Амақәахәара актәи акәыркәыл. 23. Агәатцәа. 24. Абжьытцкьа//ауардалцәа//акат//апраал. 25. Армаратәи агәфышәтә.

26. Аргьаратәи агәымгәа. 27. Ададу иөеиуа ахәтә. 28. Ахәламшәчыда//афатәмфангага. 29. Акыркчыда//атрахеиа. 30. Агәышпцы актәи акәыркәыл. 31. Ахәламшәы. 32. Абз. 33. Ахәда афбатәи акәыркәыл// алыракәыркәыл. 34. Ахәда актәи акәыркәыл // атлант.



Асахыа 35. Ахбафлаша ахэтакэа

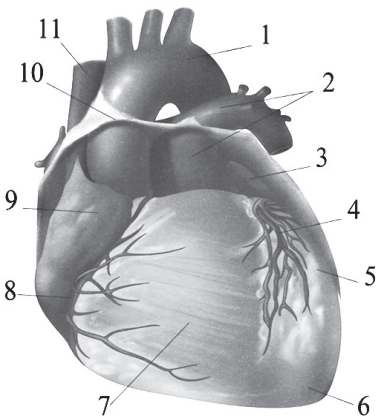
1. Имсарку//изагыарку ацэеижь. 2. Ахбафлашаду ашарбжа. 3. Абжыаратэи ахбафлаша. 4. Агипофиз. 5. Ахбафлаша агэыцэ. 6. Абгышшара ахэыршы. 7. Иаазыхэхэоу ахбафлаша. 8. Ацха. 9. Ахбафлаша хэчы. 10. Агэыбжыанытэи ахбафлаша. 11. Ахбафлаша азымфанага. 12. Ацсагы ацшра змоу ауатала (аеуифиз).



Асахыа 36.

Агымабага цэеижьхэта – абз

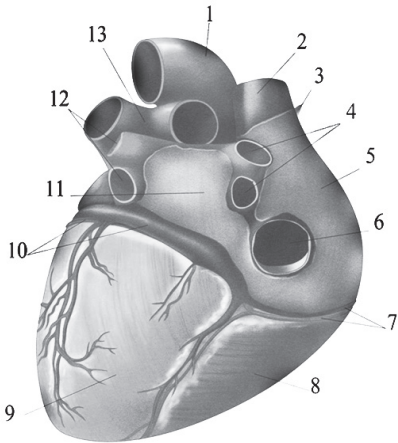
- ▲, ✦, ●, ■ – афатэ агыма еилкаага кыкмацэақэа
- ▲ – атцэытцэыра агымаатэ кыкмацэақэа.
 - ✦ – ахаара агымаатэ кыкмацэақэа.
 - – атцаара агымаатэ кыкмацэақэа.
 - – ашара агымаатэ кыкмацэақэа.



Асахыа 37. Агэы (ацхыатэи аган)

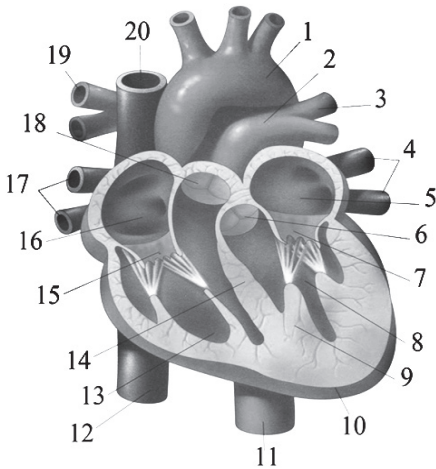
1. Ададу (аорта). 2. Арпцхақэа ршыагыцэ. 3. Арма гэеышэта. 4. Ахыратэ дацшы ацхыатэи агэымгэақэа рыбжыарафэтэи амахэта. 5. Арма гэымгэа. 6. Агэы ахыцэқэа. 7. Аргыа гэымгэа. 8. Аргыарахытэи ахыратэ дацшыи уи иахызылоу адаетцэеи. 9. Аргыа гэеышэта. 10. Агэхарц (ипканы иамхуп). 11. Хыхытэи адаетцэа тыкка.

Асахья 38. Агэы (ашьтахьтэи аган)



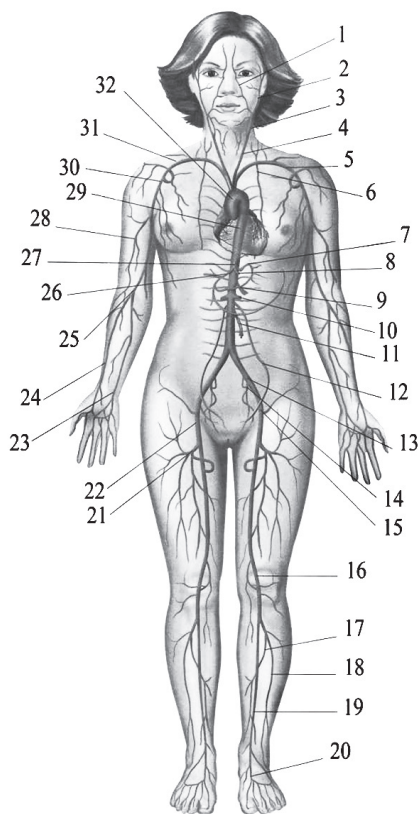
1. Ададу (аорта). 2. Хыхьтэи ада-
ецэа тыкка. 3. Агэхарц (ипканы
иамхуп). 4. Аргьаратэи арпхатэи
даецэақэа. 5. Аргья гэҕышэта. 6.
Цакатэи адаецэа тыкка. 7. Аргья-
рахьтэи ахыркатэ дацшыи уи иац-
неиуа адаецэақэеи. 8. Аргья гэым-
гэа. 9. Арма гэымгэа. 10. Армарахь-
тэи ахыркатэ дацшыи уи иацнеи-
уа адаецэақэеи. 11. Арма гэҕышэ-
та. 12. Армарахьтэи арпхатэи да-
ецэа. 13. Арпхакэа ршьагэыцэ ар-
меи аргьеи амахэта хадакэа.

Асахья 39. Агэы аҕнытцкати ахэтақэа (агэта ркьаны)



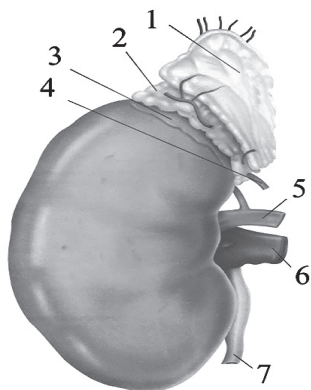
1. Ададу архэа (дуга аорты). 2.
Арпхакэа ршьагэыцэ. 3. Ар-
марахьтэи арпха адацшь. 4.
Армарахьтэи арпха адаецэа-
қэа. 5. Арма гэҕышэта. 6. Ада-
ду ацырашэа. 7. Амитрацшра
(ахылцацшра) змоу ацырашэа
(агэҕышэтеи агэымгэеи рыб-
жьара). 8. Арма гэымгэа. 9.
Акыкмацэцшра жьышэа. 10.
Агэы ахыцэқэа. 11. Илеиуа
ададу. 12. Цакатэи адаецэа
тыкка. 13. Аргья гэымгэа. 14.
Агэымгэақэа рыбжьаратэ еи-
окаара. 15. Х-рыцкьак змоу ацырашэа. 16. Аргья гэҕышэта. 17. Ар-
гьарахьтэи арпхаадаецэақэа. 18. Арпхакэа ршьагэыцэ ацырашэа. 19.
Аргьарахьтэи арпха адацшь. 20. Хыхьтэи адаецэа тыкка.

Асахъа 40. Ауафы идапшыкъа (иазыркыаёны)



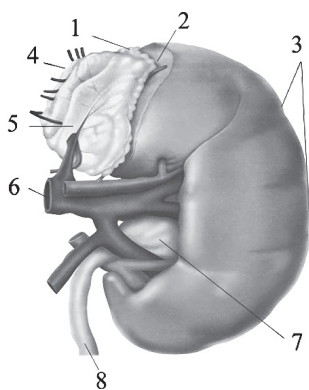
1. Ахаёы адапшы. 2. Адёахътёи ар-
цёага дапшы. 3. Аёнытёкатёи ар-
цёага дапшы. 4. Азеипштё арцёага
дапшы. 5. Армарахътёи алтёжёа
адапшы. 6. Агёышпы аёнытёкатёи
адапшы. 7. Амгёа армарахътёи
адапшы. 8. Аваныза адапшы. 9.
Апакьалтёа хыхътёи адапшы. 10.
Ачача адапшы. 11. Апакьалтёа
тёакатёи адапшы. 12. Акётёгётра
адапшы. 13. Акёкёыл атёакатёи
азеипш дапшы. 14. Аёнытёкатёи
акёкёылатёакатёи адапшы. 15.
Адёахътёи акёкёылатёакатёи
адапшы. 16. Ашьамхдырдхаётёи
адапшы. 17. Ашьтахътёи ашьар-
гёацёбафду адапшы. 18. Ашьар-
гёацёбаф хёчы адапшы. 19. Ап-
хьатёи ашьаргёацёбафду адапшы.
20. Ашьапы азкёа адапшы. 21.
Ажётё адапшы тёаула. 22. Ажётё
адапшы. 23. Амышьхёылтёбаф
адапшы. 24. Ашёахёабаф адапшы.
25. Ажёа адапшы. 26. Агётёа
азеипш дапшы. 27. Агрётёи ада-

пшытё гёыцё. 28. Ажёа адапшы тёаула. 29. Илбаауа ададу. 30.
Афотёраётёи адапшы. 31. Аргёарахътёи алтёжёа атёакати адапшы.
32. Иёеиуа ададу



Асахья 41. Армарахьтѳи ачаца адѳахьтѳи айѳартѳышьа

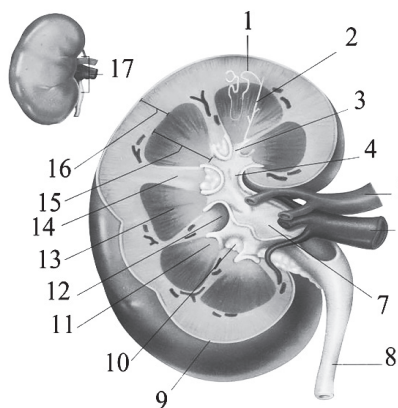
1. Ачаца иакѳу ауатала. 2. Ашша. 3. Аидкылага кѳырша. 4. Ачаца иакѳу ауаталахь инагоу цакатѳи адапшь. 5. Ачацатѳ дапшь. 6. Ачацатѳ даецѳа. 7. Ачхѳрамѳангага. 8. Ачаца армарахьтѳи атцкар.



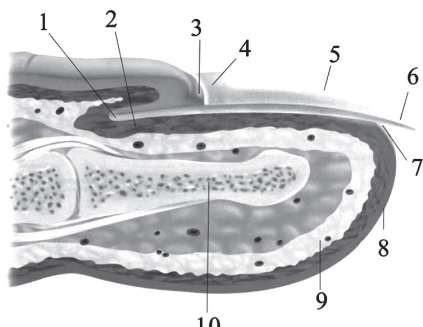
Асахья 42. Аргъарахьтѳи ачаца адѳахьтѳи айѳартѳышьа

1. Ашша. 2. Аидкылага кѳырша. 3. Ачаца аргъарахьтѳи атцкар. 4. Ачаца хьхьтѳи атцкар. 5. Ачаца иакѳу ауатала. 6. Ачацатѳ даецѳа. 7. Ачацатѳ саара (алоханка). 8. Ачхѳрамѳангага.

Асахья 43. Ачаца афынтцкатѳи айѳартѳышьа

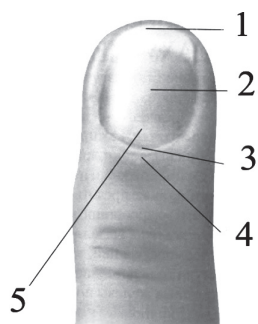


1. Ачаца злыху анефрон. 2. Азеизгага трубка иаша. 3. Ачаца ахраѳа (ачашка) хѳычы. 4. Ачаца ахраѳа ду. 5. Ачацатѳ дапшь. 6. Ачацатѳ даецѳа. 7. Ачацатѳ саара (алоханка). 8. Ачхѳра мѳангага. 9. Ачаца аидкылага кѳырша. 10. Ачацатѳ шшаркыра. 11. Ачацатѳ кыкмацѳ. 12. Ачацатѳ синус (фыцтра). 13. Ачацатѳ пирамида (абаѳлашатѳ ѳыт иатѳуп). 14. Ачацатѳ шыакаѳа. 15. Ачаца абаѳлашатѳ ѳыт. 16. Ачаца абаѳжѳтѳ ѳыт. 17. Ачаца аталарта (агѳашѳ).



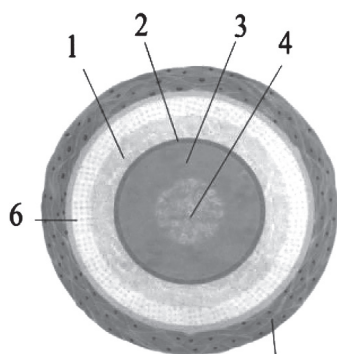
Асахыа 44. Анапхыц аиҕартэышыа (еиҕыҕны)

1. Анапхыц ашыата.
2. Анапхыц ашыата.
3. Анапхыц алаҕа.
4. Анапхыц амзаҕа тата.
5. Анапхыц ахамц.
6. Анапхыц атцкар.
7. Анапхыц автца.
8. Ацэакэырша.
9. Ацэахата.
10. Анацэыркэараба.



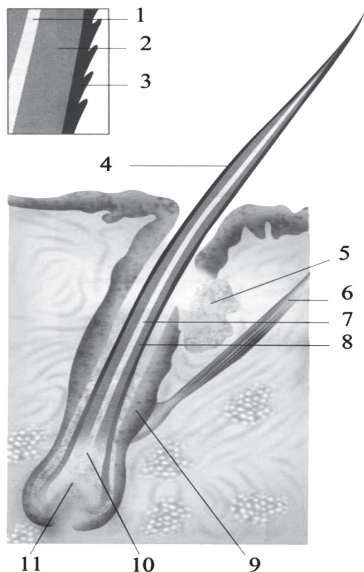
Асахыа 45. Анапхыц адэахытэи ахэтаҕа

1. Анапхыц ахыриаа.
2. Анапхыц ахамц.
3. Анапхыц алаҕа.
4. Анапхыц ашыата.
5. Анапхыц амзаҕа тата.



Асахыа 46. Ахэыц ашыатаҕэти аихтэаста

1. Ахэыц ашыата аонытцкэти атыхэтеи.
2. Ахэыц ашыата.
3. Ахэыц абҕажэҕа.
4. Ахэыц агэацшыра.
5. Ахэыц ашыата ацэатэы тыхэтеи.
6. Ахэыц ашыата адэахытэи атыхэтеи.



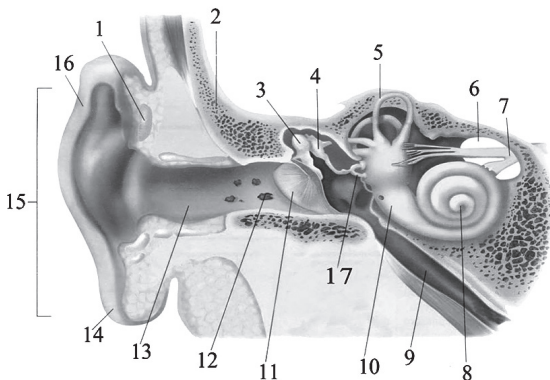
Асахыа 47. Ахэыц айфартэышыа

1, 2, 3 – ахэыц аркыастаҕы

4-11 – ахэыц аҕа иахыалагылоу

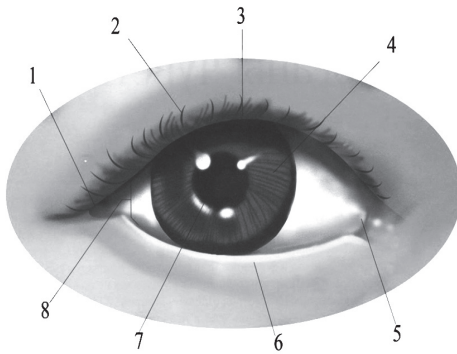
1. Ахэыц агэацшыра.
2. Ахэыц абҕажэцэа.
3. Ахэыц аканкэа.
4. Ахэыц ахэцэы.
5. *Аишата* уатала.
6. Ахэыц зыртысуа ажышыа.
7. Ахэыц агэацшыра.
8. Ахэыц абҕажэцэа.
9. Ахэыц ашыатаҕэтэи атыхэтеи (амакэан).
10. Ахэыц аҕымшыа.
11. Ахэыц акымацэхэыц

Асахыа 48. Азырфыа цэеижхэта – алымха, аоныткэтэи айфартэышыа (агэта еиофыхны)



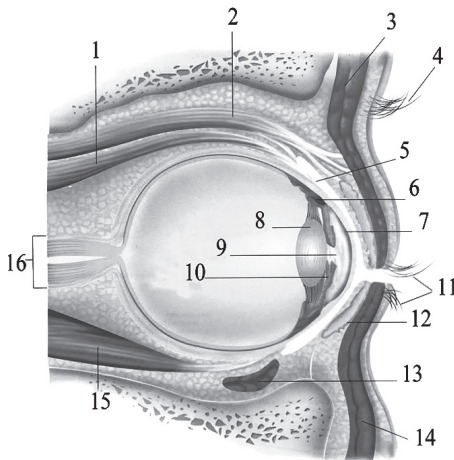
1. Алымхацэ ахэдыра.
2. Аргэтыстабао.
3. Атамскэагэбао хэчы.
4. Апсынгьери бао хэчы.
5. Агьежбжа канал.
6. Аоныткэтэи алымха атыфра.
7. Аобатэи ахбаолашатэ нерв – аеыриашареи азырфореи рнерв.
8. Алымха акамыршыа.
9. Евстахии итруба (аҕынтца-хэлашэахь инагоу).

10. Алымха агэагэа зыхкэоу акамыршыа ахышэ.
11. Алымха агэагэа (адаултэ гэагэа).
12. Алымха ацэабахь.
13. Адэахьтэи алымхатаоырта.
14. Алымха акатара (алымхараоырта).
15. Алымхацэ (алымха амыдагьцэа).
16. Алымхацэ архэыста.
17. Иаазыхэхоу ахышэ (аҕенцэыр) илагылоу ашыкылбао хэчы.



**Асахыа 49.
Абла адэахытэи
аифэртэышыа**

1. Абла аварахытэи акэакы.
2. Аблапыцькэа. 3. Хыхытэи аблацэа. 4. Аблеимхэыц. 5. Алагыртэ жьаза. 6. Цакатэи аблацэа. 7. Абла ачыц. 8. Абла агэы.



**Асахыа 50. Абла аонытца
шеифэртэу**

1. Абла хыхытэи ажышэа иаша. 2. Хыхытэи аблацэа иоахо ажышэа. 3,14. Аблатра иафэыкэыршоу амацэазпшра жышэа. 4. Ацымшы ахэыцкэа. 5. Акониунктиватэ кэырша. 6. Апыцьтэ цэеижь. 7. Абламса. 8. Абла атэцаш. 9. Абла ачыц. 10. Абла аймхэыц. 11. Абла апыць ахэыцкэа. 12. Ахэдыратэ цэакыа. 13. Цакатэи абла ажышэа еицарса. 15. Цакатэи абла ажышэа иаша. 16. Аобатэи ахабашатэ нерв // ахэапшыга нерв.

П. К. Кэытцниа

АУАФЫ ИБИОЛОГИА

(ацәеижь шеифартәу, аус шауа, ишныкәгатәу)

Ауафы ианатомиа аҕаразы ицхыраагзоу арҕага шәкәы

(Афбатәи атыжымта)


П. К. Квициниа

БИОЛОГИЯ ЧЕЛОВЕКА

(Второе издание)

Акорректор: **З.К. Қаопқа**
Компиутерла анбанкәшәәы: **Л.Р. Чамагәуа**
Компиутерла акыпцхь иазлырхиеит: **Н.Г. Гәынцқа**
Атехникатә редактор: **Н.Г. Гәынцқа**

Формат 60x90 1/16. Тираж 300. Физ. печ. л. 12,5. Заказ № 18.

 Республика Абхазия.
РУП «Дом печати»,
г. Сухум, Эшба, 168

Азгәәтәкәә

Азгөатақәа